ISSN 2518-1432 (Online); ISSN 2227-4782 (Print) https://doi.org/10.21856/j-PEP.2021.2.13

СПОСІБ МОРФОЛОГІЧНОЇ ДІАГНОСТИКИ ВПЛИВУ БАКТЕРІАЛЬНОЇ МАТЕРИНСЬКО-ПЛОДОВОЇ ІНФЕКЦІЇ НА ЩИТОВИДНУ ЗАЛОЗУ НАЩАДКІВ*

Талапова П. С.

Харківський національний медичний університет, м. Харків, Україна
polina.talapova@gmail.com

Впродовж останніх десятирічь було накопичено чимало знань стосовно негативного впливу інфекційних захворювань матері, котрі посідають провідне місце серед чинників перинатальної смертності як в Україні, так і у світі, на пренатальний онтогенез [1, 2]. Разом з тим, відмічається стійке збільшення захворюваності на бактеріальні інфекції серед вагітних жінок з одночасним зростанням тиреоїдної патології у новонароджених та дітей раннього віку [3, 4]. Останнє викликає особливу занепокоєність, адже саме щитовидна залоза (ЩЗ) відіграє головну роль у формуванні центральної нервової системи у ссавців впродовж інтра- та постнатального періодів розвитку [5]. Проте, на сьогоднішній день, бракує комплексних методів дослідження ЩЗ у плодів та новонароджених, які б дозволили одержати повне уявлення стосовно адаптивного резерву органу, що розвивався за умов материнсько-плодової бактеріальної інфекції, та розробити відповідні, патогенетично обґрунтовані, профілактичні заходи. Через це, серед акушерів-гінекологів є низькою діагностична настороженість щодо латентних бактеріальних інфекцій у вагітних жінок.

Відтак, задля розширення знань щодо морфологічного субстрату материнсько-плодової інфекції та пов'язаних з нею ризиків під час раннього онтогенезу людини, **мета** цього дослідження — в експерименті розробити спосіб морфологічної діагностики дії бактеріальної материнського-плодової інфекції на ЩЗ нащадків.

МАТЕРІАЛИ ТА МЕТОДИ

На базі кафедри патологічної анатомії та експериментальної біологічної клініки Харківського національного медичного університету було виконане контрольоване експериментальне дослідження з блоковою рандомізацією на лабораторних твари-

* Роботу виконано в межах планової наукової тематики Харківського національного медичного університету «Патологічна анатомія плода та новонародженого при материнсько-плодовій інфекції».

Установою, що фінансує дослідження, є МОЗ України.

Автор гарантує повну відповідальність за все, що опубліковано в статті.

Автор гарантує відсутність конфлікту інтересів і власної фінансової зацікавленості при виконанні роботи та написанні статті.

Рукопис надійшов до редакції 25.12.2020.

нах — 85 самицях щурів популяції Wistar Albino Glaxo (Харків, Україна), з патоморфологічним дослідженням 71 ЩЗ їх нащадків, а саме — 37 плодів щурів, отриманих на 20 добу гестації від частини самиць, що піддавались евтаназії шляхом декапітації, та 34 новонароджених щурів, отриманих від частини самиць шляхом фізіологічних пологів.

Блокова рандомізація полягала у тому, що, задля виключення можливості передбачення ходу подій учасниками, порядок розташування умов був випадковим у межах кожного блоку дослідження, при цьому розміри блоків відповідали кількості об'єктів, з якими відбувалася взаємодія (рис. 1).

Декодування відбувалося за планом експерименту за допомогою електронної таблиці-декодеру з обмеженим доступом.

Утримання, догляд, маніпуляції під час експерименту, евтаназія включно, та утилізація біологічних матеріалів виконувалася відповідно до стандартів Good Laboratory Practice та Директиви Європейського парламенту та Ради Європейського Союзу від 22 вересня 2010 року «Про захист тварин, що використовуються в наукових цілях» [6].

Експериментальне моделювання материнсько-плодової інфекції виконувалося згідно запатентованого способу відтворення внутрішньоутробного інфікування нащадків внаслідок підгострого інфекційно-запального процесу матері [7]. За прототип, згідно технічної суті та результату, що може бути досягнутий, був обраний відомий спосіб оцінки морфофункціонального напруження ЩЗ нащадків людини шляхом якісного та кількісного аналізу орга-

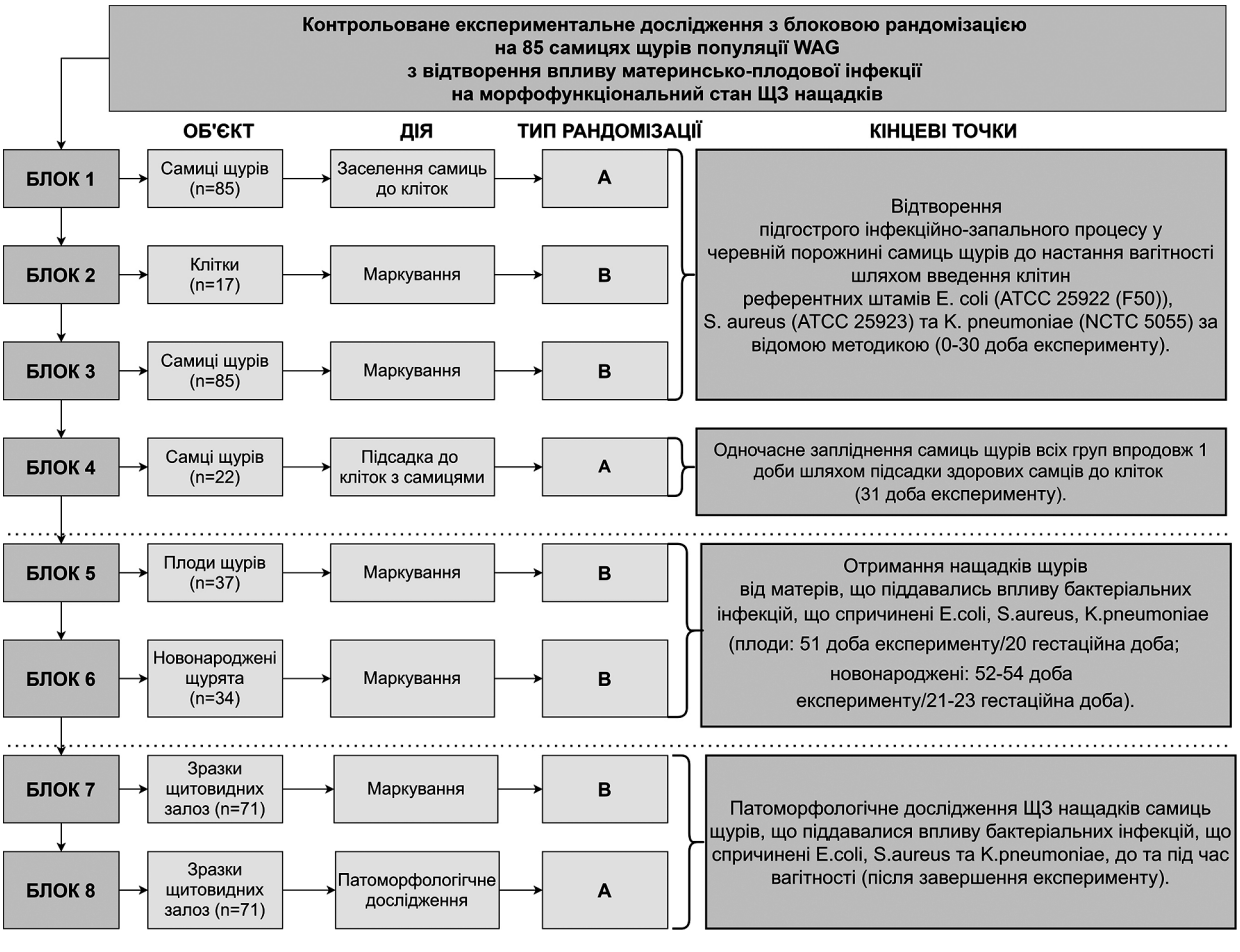

Рис. 1. Дизайн дослідження та схематичне відображення блокової рандомізації в експерименті. Тип рандомізації «А» — випадковий вибір об'єкту шляхом використання мобільного застосунку «Генератор випадкових чисел»; тип рандомізації «В» — присвоєння кожному об'єкту випадковим чином дванадцятизначних числових кодів, зґенерованих за допомогою мови запитів SQL [9], котрі приховують інформацію про експериментальний вплив.

Таблиця 1

Характеристика груп зразків ЩЗ, отриманих у ході експериментального дослідження

№ групи	Кількість зразків	Описова назва групи	Характеристика
1	10	Група контролю, плоди.	ЩЗ плодів від матерів із фізіологічним перебігом вагітності
2	10	Група дослідження, плоди, E. coli	ЩЗ плодів, від матерів, в організмі яких до вагітності відтворювали інфекцію, спричинену E. coli
3	8	Група дослідження, плоди, S. aureus	ЩЗ плодів, від матерів, в організмі яких до вагітності відтворювали інфекцію, спричинену S. aureus
4	9	Група дослідження, плоди, K. pneumoniae	ЩЗ плодів, від матерів, в організмі яких до вагітності відтворювали інфекцію, спричинену K. pneumoniae
5	11	Група контролю, новонароджені	ЩЗ новонароджених щурят від матерів із фізіологічним перебігом вагітності
6	13	Група дослідження, новонароджені, E. coli	ЩЗ новонароджених щурят від матерів, в організмі яких до вагітності відтворювали інфекцію, спричинену E. coli
7	7	Група дослідження, новонароджені, S. aureus	ЩЗ новонароджених щурят від матерів, в організмі яких до вагітності відтворювали інфекцію, спричинену S. aureus
8	7	Група дослідження, новонароджені	ЩЗ новонароджених щурят від матерів, в організмі яких до вагітності відтворювали інфекцію, спричинену K. pneumoniae

нометричних та гістологічних компонентів залози, а саме фолікулів, десквамованих тироцитів, С-клітин, клітин Ашкіназі та відносних об'ємів строми і паренхіми [8].

До недоліків обраного прототипу можна віднести те, що в ньому не проводилось імунофлуоресцентне дослідження (ІФД) маркерів функціональної активності ЩЗ, а кількість морфометричних параметрів, котрі досліджувалися, була обмежена. Крім того, у прототипі не використовували сучасне програмне забезпечення для виконання морфометрії та статистичного аналізу, яке дозволяє виконувати заміри та оцінювати результати ще точніше.

Заявлений спосіб виконувався наступним чином: ЩЗ нащадків піддослідних щурів були вилучені у вигляді шийно-головних тканинних фрагментів, зафіксовані у 10 % розчині формаліну та розподілені за групами, як показано у таблиці 1.

Після цього ЩЗ промивалися, ущільнювалися шляхом зневоднення в спиртах зростаючої концентрації та заливались у парафінові блоки, з яких, надалі, виготовлялися зрізи по 10 зразків з однієї ЩЗ. Частина зразків фарбувалася гематоксиліном-еозином для ідентифікації органу та його основних структур, і за методом Маллорі — для вивчення сполучних тканин ЩЗ, з подальшою оптичною мікроскопією на мікроскопі Carl Zeiss PrimoStar та мікрофотозйомкою на камеру Carl Zeiss Axiocam 105 color з програмним забезпеченням ZEN Blue Edition.

Надалі, на отриманих знімках виконувалася морфометрія з використанням програми для обробки зображень, у тому числі біологічних, — ImageJ [10, 11]. Нами була виконана наступна послідовність дій:

1) калібрування зображення (Analyze > Calibrate);
2) масштабування зображення (Analyze > Set Scale) згідно вихідних даних програми ZEN Blue Edition;
3) налаштування необхідних вимірювань, які будуть автоматично виконуватися програмою (Analyze > Set

Measurements): Area — площа виділення в квадратних пікселях, вказана у відкаліброваних одиницях; Mean Gray Value — середнє значення сірого в межах виділення у відкаліброваних одиницях (для контролю кольорової однорідності зображень з однієї групи); Perimeter — довжина зовнішньої межі виділення; Feret's diameter — найдовша відстань між будь-якими двома точками вздовж межі виділення (для визначення діаметру овальних структур); IntDen — інтегрована щільність (для контролю кольорової однорідності зображень з однієї групи); StdDev — стандартне відхилення значень сірого, що використовується для генерації середнього значення сірого (для статистичного аналізу); Mediana — медіана значення пікселів на зображенні чи виділенні (для статистичного аналізу);

4) почергове маркування наступних морфометричних структур за допомогою лупи (Панель інструментів > Magnifying glass) та інструменту «Вибір від руки» (Панель інструментів > Freehands selection) разом з послідовною реєстрацією результатів замірів після кожного маркування (Analyze > Measure, або комбінація клавіш Ctrl+M): площі фолікула ЩЗ, Sfol; діаметру фолікула ЩЗ, Dfol; площі колоїду, Scol; висоти тироциту, Hthyr; площі тироциту, Sthyr; площі ядра тироциту, Snuc;
5) збереження результатів вимірювання у .csv форматі (Analyze > Measure > File > Save As);
6) обробка результатів, отриманих у програмі ImageJ, у вигляді розрахунку площі цитоплазми тироциту за формулою: Scyt = Sthyr – Snuc; та ядерно-цитоплазматичного відношення (далі у тексті — NCR) за формулою: NCR = Snuc/Scyt, з використанням мови запитів SQL. Таким чином, для кожного зразка на збільшенні 40х окремо замірялися: діаметр фолікула та площа колоїду (в обох випадках — по 120 замірів у 10 полях зору для кожного зразка), висота та площа тироциту, площа ядра та цитоплазми тироциту (в усіх випадках — по 210 замірів у 10 полях зору для кожного зразка) з підраховуванням NCR для кожного тироциту.

Інша частина зразків оброблялася моноклональними антитілами (МКА) до тироксину (Т4) (Chemicon international), колагенів I (Col1) та III типів (Col3) (Novocastra Laboratories Ltd), інтерлейкіну-6 (IL-6) (Novocastra Laboratories Ltd) та фактору некрозу пухлини (TNF) (Novocastra Laboratories Ltd). Отримані препарати вивчалися за допомогою люмінесцентного мікроскопу Carl Zeiss Axioskop 40 FL, мікрофотозйомка виконувалося цифровою фотокамерою Canon A520. Подальший аналіз функціонального стану ЩЗ шляхом вимірювання оптичної щільності флуоресценції (ODF) речовин, котрі вивчалися, виконувався у програмі ImageJ з урахуванням технічних рекомендацій [12]. Всі зображення конвертувалися у «weighted RGB» та калібрувалися, після чого, шляхом використання порогу кольорів та математичного алгоритму максимальної ентропії (Image > Adjust > Threshold Color; надстройки: Tresholding method: MaxEntropy, Brightness — 55, інші параметри без змін > кнопка «Select»), визначалися області інтересу у вигляді відокремлених ділянок флуоресценції. Далі виконувався аналіз часток (Analyze > Analyze Particles, надстройки: Size (pixel ^2): 0-Infinity, Circularity: 0.00–1.00, Show: Count Masks, відмітки поряд з Display results та Summarize => кнопка «Ок») з кількісним визначенням оптичної щільності (OD = «Mean Gray Value») зон флуоресценції. Отримані результати зберігалися у вигляді .csv файлів. Результати реплікаційних вимірювань, проведених на одному зразку під час морфометрії та ІФД, були усереднені до одного значення.

Статистична обробка даних проводилася в програмному середовищі для статистичних обчислень R [13] (ліцензія: GNU GPL v2) з підключенням пакетів «ggplot2», «dplyr», «pastecs» та «graphics». Бібліотеки цих пакетів використовувалися задля виявлення мір центральної тенденції і мінливості набору даних, виконання тесту

Шапіро–Уілка на нормальність розподілення та перевірки рівності дисперсій декількох вибірок за допомогою критерію Бартлетта. У тому випадку, коли дані не відповідали нормальному розподілу або однорідності дисперсії, вони нормалізувалися за методом Бокса-Кокса. Після цього виконувався однофакторний дисперсійний аналіз (ANOVA) для порівняння середніх значень кількісних ознак для кожного показника та апостеріорні порівняння за методом Бонферроні, а також — тесту Т'юкі (95% рівень достовірності) для контролю групової ймовірності помилки. Помилка першого роду вважалася рівною 0,001 для всіх статистичних критеріїв. Нульова гіпотеза відкидалася у тому випадку, якщо вірогідність помилки (p) не перевищувала помилку першого роду ($p < 0,001$). Отримані результати були представлені як M ± SD, де M — середня арифметична величина, а SD — стандартне квадратичне відхилення.

РЕЗУЛЬТАТИ ТА ЇХ ОБГОВОРЕННЯ

Проведена морфометрія та ІФД ЩЗ нащадків дозволили отримати результати, наведені у таблиці 2, які продемонстрували, що у групах дослідження (№ 2–4 та № 6–8) зміни морфофункціонального стану ЩЗ достовірно відрізнялися від тих, котрі реєструвалися при фізіологічному органогенезі та були односпрямованими відповідно до типу нащадку.

У ЩЗ плодів ці зміни, згідно результатів вже відомих досліджень, вказували на підвищення секреторної активності залози у вигляді збільшення висоти та площі тироциту, а також - посилення інтенсивності флуоресценції Т4 у препаратах, оброблених відповідними МКА [14, 15]. Паралельно, відмічалося зменшення показника NCR, котрий, за даними літератури, може бути індикатором як зниження функціональної активності органу, так і прискорення його визрівання [16, 17]. Крім того, згідно сучасних уявлень про проблему, на користь останнього свідчить збільшення діаметру фолікула та посилення ODF колагену III типу у препаратах, оброблених відповідними МКА [18]. ODF колагену I типу, а також маркерів клітинного пошкодження TNF та IL-6, у порівнянні з групою конт-

Таблиця 2

Результати морфометрії та ІФД щитовидної залози нащадків (M ± SD)

№ групи	Dfol	Sfol	Scol	Hthyr	Sthyr	Scyt	Snuc	NCR	ODF T4	ODF Col1	ODF Col3	ODF TNF	ODF IL-6
1	16,213 ±0,661	233,804 ±2,145	111,245 ±2,963	5,934 ±0,070	20,833 ±0,587	12,731 ±0,086	14,404 ±0,055	1,112 ±0,067	79,820 ±0,199	33,842 ±0,158	31,522 ±0,188	31,474 ±0,157	30,316 ±0,234
2	17,655 ±0,641	445,012 ±2,313	117,112 ±2,626	10,353 ±0,077	56,506 ±0,332	38,520 ±0,175	22,624 ±0,069	0,619 ±0,096	80,652 ±0,217	36,505 ±0,183	38,246 ±0,336	42,983 ±0,181	37,700 ±0,190
3	19,284 ±0,322	497,304 ±2,984	128,663 ±2,141	12,406 ±0,056	65,413 ±0,199	41,931 ±0,069	27,388 ±0,075	0,651 ±0,091	87,084 ±0,204	51,915 ±0,234	49,673 ±0,138	47,173 ±0,083	43,096 ±0,148
4	20,227 ±0,169	491,160 ±1,531	122,716 ±2,497	11,911 ±0,054	64,581 ±0,133	40,761 ±0,088	24,389 ±0,080	0,606 ±0,070	85,530 ±0,132	40,170 ±0,266	43,150 ±0,165	43,960 ±0,222	36,633 ±0,285
5	25,157 ±0,112	437,931 ±2,127	256,633 ±1,739	8,191 ±0,027	36,923 ±0,098	26,684 ±0,110	10,296 ±0,095	0,486 ±0,058	85,911 ±0,274	55,173 ±0,268	47,940 ±0,176	31,240 ±0,321	37,016 ±0,155
6	21,558 ±0,131	780,974 ±2,339	435,481 ±3,764	7,635 ±0,032	33,656 ±0,215	23,635 ±0,130	10,042 ±0,083	0,419 ±0,073	78,619 ±0,269	63,131 ±0,174	61,268 ±0,115	57,264 ±0,084	60,239 ±0,293
7	17,661 ±0,162	794,574 ±1,495	438,691 ±1,524	6,487 ±0,093	23,557 ±0,235	20,479 ±0,094	14,219 ±0,091	0,603 ±0,084	81,450 ±0,192	74,230 ±0,200	69,406 ±0,146	65,917 ±0,223	65,271 ±0,060
8	19,431 ±0,158	806,447 ±2,270	441,240 ±3,707	6,760 ±0,070	25,634 ±0,166	15,906 ±0,175	9,847 ±0,059	0,686 ±0,060	82,660 ±0,213	70,633 ±0,342	63,059 ±0,145	59,379 ±0,158	62,320 ±0,171

Примітка:

Різниця між показниками груп контролю і дослідження достовірна в усіх наведених випадках ($p < 0,001$).

ролю, залишалася низькою у всіх досліджуваних групах ЩЗ плодів, що вказує на компенсацію шкідливого впливу материнсько-плодової інфекції органом [19].

В свою чергу, у новонароджених груп дослідження, реєструвалося помірне зниження функціональної напруги ЩЗ у вигляді зменшення висоти тироциту і послаблення ODF T4 у препаратах, оброблених відповідними МКА, при цьому найвиразніші зміни показника ODF відмічались у групі № 6. Дещо неоднозначним виявився показник NCR у групах дослідження № 7 та 8, який був вищим за той, що реєструвався у контрольній групі № 5, в той час, коли група № 6 явила зниження цього показника. Цікаво, що отримані середні значення NCR тироцитів ЩЗ груп № 7 та 8 є наближеними до середнього значення NCR тироцитів дорослої людини [20], що на думку автора, свідчить на користь функціонального напруження залози. Паралельно, у досліджуваних групах відмічалась інтенсифікація процесів визрівання органу у вигляді збільшення діаметру фолікула та посилення ODF колагену як III, так і I типу; крім того, особливо у групі № 7, спостерігалися зони посиленої флуоресценції маркерів клітинного пошкодження -TNF та IL-6, — у препаратах, оброблених відповідними МКА. Це вказує на передчасне виснаження адаптивного пулу тироцитів, адже відомо, що сигнальні шляхи цитокінів безпосередньо беруть участь у патогенезі хвороби Грейвса та автоімунного тиреоїдиту [21]. Понад те, з літературних джерел відомо, що пошкодження клітинного субстрату ЩЗ завжди призводить до змін у роботі генів, котрі відповідають за нормальне функціонування органу, а саме — фосфодиестерази 8B (PDE8B), йодтироніндейодинази 1 (DIO1) та бета-субодиниці білка, що зв'язує F-актин (CAPZB) [22].

Стосовно екстраполяції отриманих результатів заявленого способу на людей: за умов моделювання людських патологічних станів найчастіше використовуються саме щурячі моделі через 95 % ідентичність геному щура до людського, тому отримані дані можуть бути екстрапольовані на вагітних жінок та їхніх нащадків [23].

Таким чином, проведене дослідження свідчить на користь того, що інфекційна патологія матері і плоду є шкідливим фактором для морфофункціонального стану ЩЗ нащадків, адже формує специфічний морфологічний субстрат з ознаками клітинного пошкодження, який вказує на значне навантаження адаптивно-компенсаторного резерву фолікулярного епітелію. Найбільш показовими параметрами морфофункціонального стану ЩЗ як плодів, так і новонароджених, є діаметр та площа фолікула, площа колоїду, висота та площа тироциту, NCR та ODF T4; при цьому для новонароджених цей перелік доповнюється ODF колагену I та III типу, TNF і IL-6. Крім того, отримані дані дали змогу визначити, що найбільше функціональне напруження ЩЗ у нащадків чинить материнсько-плодова інфекція, викликана S. aureus (групи № 3 та № 7), то ж, для подальшого функціонування органу саме вона становить найбільшу загрозу серед інфекцій, що досліджувалися. Відтак, результати проведеного експериментального дослідження дають підставу стверджувати, що мета, поставлена в основу дослідження, досягнута.

ВИСНОВКИ

1. На підставі проведеного дослідження пропонується спосіб морфологічної діагностики впливу інфекційної патології матері та плоду на щитовидну залозу нащадків, що включає імунофлуоресцентне дослідження маркерів функціонального стану щитовидної залози з обчисленням оптичної щільності флуоресценції T4, колагенів I й III типів, TNF та IL-6, а також морфометрію органу у програмі ImageJ з визначенням площі та діаметру фолікула, площі та висоти тироциту, площі ядра та цитоплазми тироциту з подальшим розрахуванням ядерно-цитоплазматичного відношення.
2. Використовуючи запропонований метод, можна з високою точністю визначити морфофункціональний стан щитовидної залози як тварини, так і людини.

3. Комплексно, отримані результати є доказом функціонального напруження органу, здатного призводити до передчасного виснаження адаптивно-компенсаторного резерву щитовидної залози у майбутньому через вплив материнсько-плодової інфекції. Це вказує на необхідність підвищення діагностичної настороженості серед ендокринологів та акушерів-гінекологів стосовно інфекцій, викликаних умовно-патогенною мікрофлорою, у вагітних жінок.

ЛІТЕРАТУРА (REFERENCES)

1. Harmon QE, Basso O, Weinberg CR,Wilcox AJ. *Eur J Epidemiol* 2018; 33(6): 523-530. doi: https://doi.org/10.1007/s10654-018-0373-0.
2. Mogilevkina IA. Audit perinatal'nyh poter' v usovershenstvovanii perinatal'noj pomoshh i v Ukraine : sb. Nauch. tr., *Kiïv,* 2012: 73-78, available at: https://docplayer.net/68050031-Asociaciya-akusheriv-ginekologiv-ukrayini-zbirnik-naukovih-prac.html.
3. Witkin SS. *BJOG* 2015; 122(2): 213-218. doi: https://doi.org/10.1111/1471-0528.13115.
4. Zelins'ka NB, Larin OS. *Klinichna endokrynologija ta endokrynna hirurgija* 2016; 3: 76-81, available at: http://nbuv.gov.ua/UJRN/kee_2016_3_13.
5. Prezioso G, Giannini C, Chiarelli F. *Horm Res Paediatr* 2018; 90(2): 73-81. doi: https://doi.org/10.1159/000492129.
6. Kendall G, Bai R, Błazewicz J, et al. *J Oper Res Soc* 2016; 67: 676-689. doi: https://doi.org/10.1057/jors.2015.77.
7. Patent 108806 UA. Sposib modeljuvannja vnutrishn'o-utrobnogo infikuvannja ploda ta novonarodzhenogo jak naslidku pidgostrogo infekcijno-zapal'nogo procesu materi.
8. Patent 66728 UA. Sposib ocinky morfofunkcional'nogo napruzhennja shhytopodibnoi' zalozy.
9. SQL, *available at: https://en.wikipedia.org/wiki/SQL.*
10. Jensen EC. *Anat Rec (Hoboken)* 2013; 296(3): 378-381. doi: https://doi.org/10.1002/ar.22641.
11. Rueden CT, Schindelin J,Hiner MC, et al. *BMC Bioinformatics* 2017; 18(529). doi: https://doi.org/10.1186/s12859-017-1934-z.
12. Nichele L, Persichetti V, Lucidi M, Cincotti G. *OSA Continuum* 2020; 3(6): 1417-1427. doi: https://doi.org/10.1364/OSAC.393971.
13. Cao Y, Zheng X, Li F, et al. *Biomed Res Int* 2015;2015: 1-5. doi: https://doi.org/10.1155/2015/167249.
14. Janko RV. *Endokrynologija* 2014; 19(3): 195-199, available at: *https://endokrynologia.com.ua/index.php/journal/article/download/268/239/.*
15. Hodorovs'ka AA. Stan shhytopodibnoi' zalozy v umovah stresu pry zminenomu fotoperiodi, *Chernivci*, 2005: 144 p.
16. Vaickus LJ, Tambouret RH. *Cancer Cytopathology* 2015; 123(9): 524-530. doi: https://doi.org/10.1002/cncy.21585.
17. Zhou Y, Basu S, Laue E, Seshia AA. *Biosens Bioelectron* 2016; 81: 249-258. doi: https://doi.org/10.1016/j.bios.2016.02.069.
18. Sherstjuk SA, Procenko ES, Remneva NA, Sorokyna YV. *Visnyk morfologii'* 2015; 21(1): 123-126, *available at: https://morphology-journal.com/index.php/journal/article/download/114/111/*
19. Khan FA, Al-Jameil N, Khan MF, et al. *Int J Clin Experim Medicine* 2015; 8(5): 6677-6681, *available at: https://www.ncbi.nlm.nih.gov/pmc/articles/PMC4509150/.*
20. Kot BC, Lau TY, Cheng SC. *PLoS One* 2013; 8(5): e62060. doi: https://doi.org/10.1371/journal.pone.0062060.
21. Rajaii F, McCoy AN, Smith TJ. *Expert review of ophthalmology* 2014; 9(3): 227-234. doi: https://doi.org/10.1586/17469899.2014.917960.
22. Panicker V. *Clinical biochemist. Reviews* 2011; 32(4): 165-175, a*vailable at: https://pubmed.ncbi.nlm.nih.gov/22147956/.*
23. Bryda EC. *Mo Med* 2013; 110(3): 207-211, *available at: https://www.ncbi.nlm.nih.gov/pmc/articles/PMC3987984/.*

СПОСІБ МОРФОЛОГІЧНОЇ ДІАГНОСТИКИ ВПЛИВУ БАКТЕРІАЛЬНОЇ МАТЕРИНСЬКО-ПЛОДОВОЇ ІНФЕКЦІЇ НА ЩИТОВИДНУ ЗАЛОЗУ НАЩАДКІВ

Талапова П. С.

Харківський національний медичний університет,
м. Харків, Україна
polina.talapova@gmail.com

Мета дослідження: задля розширення знань щодо морфологічного субстрату материнсько-плодової інфекції та визначення пов'язаних з нею ризиків під час раннього онтогенезу людини, розробити в експерименті спосіб морфологічної діагностики дії бактеріальної материнського-плодової інфекції на щитовидну залозу (ЩЗ) нащадків.

Матеріали і методи: було проведене контрольоване експериментальне дослідження з блоковою рандомізацією на самицях щурів популяції Wistar Albino Glaxo (n = 85) з наступним патоморфологічним дослідженням 71 ЩЗ, отриманих від їхніх нащадків (37 плодів та 34 новонароджених щурів). Морфометрія та аналіз імунофлуоресцентного дослідження виконувалися у програмі ImageJ. Статистична обробка даних проводилася в програмному середовищі для статистичних обчислень R з підключенням пакетів «ggplot2», «dplyr», «pastecs» та «graphics» задля виявлення мір центральної тенденції і мінливості набору даних, виконання тесту Шапіро-Уілка на нормальність розподілення та перевірки рівності дисперсій декількох вибірок за допомогою критерію Бартлетта, нормалізації даних за методом Бокса-Кокса, виконання однофакторного дисперсійного аналізу (ANOVA) для порівняння середніх значень кількісних величин, апостеріорних порівнянь за методом Бонферроні і проведення тесту Т'юкі для контролю групової ймовірності помилки. Нульова гіпотеза відкидалася у тому випадку за умови $p < 0{,}001$.

Результати: проведене дослідження свідчить на користь того, що інфекційна патологія матері є шкідливим фактором для морфофункціонального стану ЩЗ нащадків.

Висновки: на підставі проведеного дослідження пропонується спосіб морфологічної діагностики впливу інфекційної патології матері на щитовидну залозу нащадків, що включає імунофлуоресцентне дослідження маркерів функціонального стану органу з обчисленням оптичної щільності флуоресценції T4, колагенів I й III типів, TNF та IL-6, а також морфометрію тиреоїдних гістоструктур у програмі ImageJ з визначенням площі та діаметру фолікула, площі та висоти тироциту, площі ядра та цитоплазми тироциту з подальшим розрахуванням ядерно-цитоплазматичного відношення. Використовуючи запропонований метод, можна з високою точністю визначити морфофункціональний стан щитовидної залози як тварини, так і людини. Комплексно, отримані результати є доказом функціонального напруження органу з ознаками клітинного пошкодження, здатного призводити до виснаження адаптивно-компенсаторного резерву щитовидної залози у майбутньому через вплив материнсько-плодової інфекції. Це вказує на необхідність підвищення діагностичної настороженості серед ендокринологів та акушерів-гінекологів стосовно інфекцій, викликаних умовно-патогенною мікрофлорою, у вагітних жінок.

Ключові слова: бактеріальна інфекція, нащадки, щитовидна залоза.

A MORPHOLOGICAL APPROACH TO THE DIAGNOSIS OF EFFECTS OF BACTERIAL MATERNAL-FETAL INFECTION ON THE THYROID GLAND OF OFFSPRING

Talapova P. S.

Kharkov National Medical University,
Kharkov, Ukraine
polina.talapova@gmail.com

Aim: to develop a method for morphological diagnosis of the effect of maternal-fetal infectious pathology on the thyroid gland (TG) of offspring in an experiment, in order to increase knowledge about the morphological substrate of maternal-fetal infection in the offspring's organism as well as to define associated risks during early human ontogenesis.

Materials and methods: a controlled experimental study with block randomization was carried out on female Wistar Albino Glaxo rats (n = 85) with subsequent pathomorphological study of 71 TG obtained from their offspring (37 fetuses and 34 newborn rats). Morphometry of the thyroid histostructures and analysis of immunofluorescence study were performed using the ImageJ software. Statistical data processing was performed in the environment for statistical computing R with the installation of the packages «ggplot2», «dplyr», «pastecs», and «graphics» in order to identify measures of the central tendency and variability of the dataset, perform the Shapiro-Wilk test for normality, check equality of variances across multiple samples using Bartlett's test, normalizing data using the Box-Cox method, performing one-way analysis of variance (ANOVA) to compare mean values of quantitative variables, post hoc test using Bonferroni's method, and Tukey's test to control the family-wise error. The null hypothesis was rejected if $p < 0.001$.

The results of the study indicate that bacterial maternal-fetal infection is a damaging factor for the morphological and functional state of the thyroid gland of the offspring.

Conclusions: Based on this study, the author proposes the morphological approach for the diagnosis of the effect of bacterial maternal-fetal infectious pathology on the offspring's thyroid gland. It includes an immunofluorescence study of markers of the thyroid functional state such as T4, collagen types I and III, TNF, and IL-6 in the form of calculation of the optical density of their fluorescence, as well as thyroid morphometry in the ImageJ program with determining the area and diameter of the follicle, the area, and height of the thyrocyte, area of its nucleus and cytoplasm, and subsequent calculation of the nuclear-cytoplasmic ratio. Using the proposed method, it is possible to determine the morphofunctional state of the thyroid gland of both animals and humans with high accuracy. Comprehensively, the obtained results are evidence of functional overload of the thyroid gland due to maternal-fetal infection that can lead to depletion of the adaptive-compensatory reserve of the organ in the future. This testifies the need to increase diagnostic vigilance among endocrinologists and gynecologists against infections caused by the microbiota among pregnant women.

Key words: bacterial infection, thyroid gland, offspring.