ISSN 2518-1432 (Online); ISSN 2227-4782 (Print) https://doi.org/10.21856/j-PEP.2020.4.05

ОСОБЛИВОСТІ РАННЬОЇ МРТ ДІАГНОСТИКИ ЦЕРЕБРАЛЬНОЇ ХВОРОБИ МАЛИХ СУДИН У ХВОРИХ НА АРТЕРІАЛЬНУ ГІПЕРТЕНЗІЮ ТА ЦУКРОВИЙ ДІАБЕТ 2 ТИПУ*

Дикан І. М.[1], Головченко Ю. І.[2], Семьонова О. В.[2], Бабкіна Т. М.[2], Козаренко Т. М.[1,2], Федьків С. В[1,3], Король П. О.[4]

[1] ДУ «Інститут ядерної медицини та променевої діагностики НАМН України», м. Київ, Україна;
[2]Національна медична академія післядипломної освіти ім. П. Л. Шупика, м. Київ, Україна;
[3] ДУ «Національний інститут серцево-судинної хірургії ім. М. М. Амосова НАМН України», м. Київ, Україна;
[4] Національний медичний університет ім. О.О. Богомольця, м. Київ, Україна
irinadykan@gmail.com

Артеріальна гіпертензія (АГ) і цукровий діабет 2 типу (ЦД2) зустрічаються у своєму небезпечному поєднанні з частотою наближеною до 350 випадків на 100 000 дорослих мешканців нашої планети [1]. Обидва захворювання є взаємно обтяжливими станами, які одночасно спрямовані на декілька органів-мішеней. Серед таких перебувають й судини головного мозку [2–5].

Асоційованим з АГ і ЦД2 енцефалопатіям притаманний тривалий латентний період із невиразною неврологічною симптоматикою, легкими та помірними когнітивними порушеннями. Нейровізуалізуючі обстеження таким пацієнтам призначаються, нажаль, вже після клінічної маніфестації хвороби транзиторною ішемічною атакою або гострим порушенням мозкового кровообігу. Разом з тим, сучасна магнітно-резонансна томографія (МРТ) володіє ефективними технологіями ранньої діагностики церебральних мікроангіопатій, які за схожістю променевої семіотики об'єднані під загальною назвою: «хвороба малих судин» (ХМС, Small Vessel Disease — SVD) [2, 6]. До певної міри диференціальна діагностика різних за походженням та патогенезом захворювань здійснюється

* Робота є результатом спільних комплексних наукових досліджень ДУ «Інститут ядерної медицини та променевої діагностики НАМН України», Національної медичної академії післядипломної освіти ім. П. Л. Шупика, Національного медичного університету ім. О. О. Богомольця, що фінансуються Державним бюджетом України.

Установою, що фінансує дослідження, є НАМН України.

Автори гарантують повну відповідальність за все, що опубліковано в статті.

Автори гарантують відсутність конфлікту інтересів і власної фінансової зацікавленості при виконанні роботи та написанні статті.

Рукопис надійшов до редакції 14.09.2020.

за бальною системою із застосуванням напівкількісних шкал [6–8]. Перші опубліковані результати провадження дифузійних послідовностей МРТ (дифузійно-зважена — DWI; дифузійно-тензорна — DTI) свідчать про їх високу специфічність щодо оцінки мікроструктурних змін білої речовини головного мозку (БРГМ), яка через особливості кровопостачання зазнає найбільших пошкоджень при ХМС [4, 5, 8–10].

В даному дослідженні перевірено гіпотезу про можливість ефективного застосування високопольної мультипараметричної МРТ у ранній діагностиці структурних змін БРГМ у хворих на АГ та ЦД2 і АГ.

МАТЕРІАЛИ ТА МЕТОДИ

Мультипараметричну високопольну (3Т) МРТ виконано 47 пацієнтам (28 чоловіків, 19 жінок). Маючи за мету вивчення ранніх структурних змін у БРГМ у хворих на асоційовану з ЦД2 церебральну мікроангіопатію (ХМС), сформували дві групи досліджуваних. Контрольні якісні та кількісні показники мультипараметричної МРТ визначені при обстеженні 15 осіб (середній вік — (57,56 ± 6,34)) років без анамнезу та клініко-радіологічних проявів травм та захворювань, що супроводжуються змінами головного мозку та вищої нервової діяльності.

До основної (I) групи включено 22 хворих (середній вік — (58,34 ± 5,22) років), які відповідали наступним критеріям: ЦД2 (тривалість хвороби — до 10 років, рівень HвA1c — (7,89 ± 1,27)%), лікування пероральними цукрознижувальними препаратами: похідні сульфонілсечовини та бігуаніди), АГ (1–2 ст., I–II ст.; тривалість хвороби до 10 років), помірні когнітивні розлади, початкові ознаки атеросклерозу брахіоцефальних судин. За аналогічним принципом сформована група порівняння (II), до якої віднесено 25 пацієнтів (середній вік — (57,24 ± 7,72) років) із відсутнім чинником впливу ЦД2. Критерії виключення з дослідження: вогнищева неврологічна симптоматика, гемодинамічно значимий стеноз судин каротидного басейну, церебральні інсульти, пухлини та наслідки значних травматичних пошкоджень головного мозку, демієлінізуючі захворювання, хвороба Альцгеймера, деменція, протипоказання до МРТ.

Мультипараметричну МРТ провадили на томографі Ingenia («Philips») з індукцією магнітного поля 3Т в режимах: *AX T2, DWI(b 1000), SG T2, SG 3D Brain FLAIR SHC, COR T2, AX sT1 3D tra, VEN BOLD, DTI medium iso SENSE*. Постпроцесінг дифузійно-зважених зображень виконували за допомогою *SOFTWARE* «IntelliSpacePortal MR Fibertrac» з мультипланарними реконструкціями.

Тягар ХМС визначали на підставі розподілу виявлених на МРТ-зображеннях зміни у БРГМ і БГ за адаптованою до вирішення поставленого завдання напівкількісною шкалою. Бальна оцінка окремих його складових: розширення периваскулярних просторів (РПВП) Вірхова–Робіна, перивентрикулярного лейкоареозу (ПВЛА), субкортикального лейкоареозу (СКЛА) та лакунарних інфарктів (ЛІ) має наступний вигляд:

- РПВП:
  - 0 = не візуалізуються, або візуалізуються одиничні (до 5 у кожній півкулі) до 3 мм в діаметрі;
  - 1 = множинні (6–20), > 3 мм в діаметрі;
  - 2 = множинні (> 20), > 3 мм в діаметрі, локалізовані у БРГМ;
  - 3 = множинні (> 20), > 3 мм в діаметрі, локалізовані у БРГМ та базальних гангліях;
- ПВЛА:
  - 0 = зміни відсутні;
  - 1 = гіперінтенсивні «ковпачки» або тонкі (до 3 мм) лінії;
  - 2 = помірне (до 5 мм) гіперінтенсивне «гало»;
  - 3 = перивентрикулярні зони ЛА > 7 мм із нерівними контурами та поширенням на глибокі відділи БРГМ;
- СКЛА:
  - 0 = зміни відсутні;
  - 1 = одиничні фокуси до 5 мм в діаметрі;

- 2 = множинні точкові фокуси до 10 мм в діаметрі;
- 3 = множинні точкові фокуси із залученням базальних гангліїв; та/або з тенденцією до консолідації;
- 4 = поширені консолідовані осередки.

• ЛІ:
- 0 = зміни відсутні;
- 3 = одиничний осередок;
- 6 = множинні осередки.

Визначення коефіцієнту фракційної анізотропії (КФА) та середнього коефіцієнту дифузії (СКД) здійснювали в основних асоціативних та комісуральних провідних шляхах: верхній повздовжній пучок, пояс, гачкуватий пучок, мозолясте тіло. Для інтегральної оцінки «структурованості» БРГМ та базальних гангліїв додатково обрані «зони інтересу» в передніх перивентрикулярних ділянках, семіовальних центрах і смугастих тілах. Візуально оцінювали тракти шляхом реконструкції віртуальних 3D-зображень.

Для статистичної обробки отриманих даних використовували програмне забезпечення Microsoft® Excel 2002, StatSoft, Inc. (2011). STATISTICA (data analysis software system), version 10 www.statsoft.com.

Дослідження проведені у відповідності до стандартів «Належної клінічної практики» (Good Clinical Practice) і принципами Хельсінкської Декларації. Учасники дослідження були ознайомлені з метою й основними положеннями дослідження та підписали письмово оформлену згоду на участь в ньому. Протокол дослідження схвалено комітетами з медичної етики ДУ «ІЯМПД НАМН України» та НМАПО ім. П. Л. Шупика.

РЕЗУЛЬТАТИ ТА ЇХ ОБГОВОРЕННЯ

За загальним показником тягаря ХМС хворі на АГ та ЦД2 відрізнялись більшим числом (6,1 ± 0,71 проти 4,24 ± 0,58 балів із розрахунку на один випадок; p = 0,049) та виразністю складових церебральної мікроангіопатії (рис. 1, 2). Частка виявлених перивентрикулярних лейкоареозів із оцінкою 2–3 бали досягла 81,8 % у пацієнтів I групи; у представників групи порівняння — 36 % із загального числа ПВЛА. Більш суттєвими виявились й зміни субкортикальної БРГМ. Множинні, схильні до консолідації, осередки ЛА у білій речовині великих півкуль та базальних гангліях (СКЛА 3–4 бали) візуалізовані в 40,9 % спостереженнях основної групи й лише в 12 % спостережень групи порівняння. Поширені консолідовані ділянки субкортикального лейкоареозу виявлені тільки у хворих на АГ та ЦД2 (2 випадки). Спостереження солітарних «німих» лакунарних інфарктів були нечисельними, проте 4 із 6 таких випадків зафіксовано у пацієнтів I групи. У двох хворих на ЦД2 вони візуалізовані одночасно з поширеними зонами СКЛА.

За ознакою РПВП обидві групи майже не відрізнялись у діапазоні бальної шкали 1–3, що свідчить на користь ствердження про провідну роль АГ у цій ланці патогенезу ХМС [11]. Серед обстежених пацієнтів не зафіксовано ознак атрофії кори або білої речовини головного мозку, що є закономірним для обраної вікової групи та інших критеріїв включення хворих до досліджуваних груп. Також у жодному випадку не було виявлено МРТ-ознак інтрацеребральних мікрогеморагій.

Коефіцієнт фракційної анізотропії є відносним показником, що характеризує впорядкованість (спрямованість та цілісність) нервових волокон (трактів, пучків) БРГМ. Будь-яка дезорганізація цих структур, починаючи від руйнування мієлінових оболонок, може бути ідентифікована на підставі зменшення КФА [9].

Аналізуючи результати оцінки анізотропної дифузії (табл.) у пацієнтів основної групи, констатували значне зменшення відповідного показника відносно його контрольних значень (p < 0,05–0,0001) в усіх «зонах інтересу», за винятком коліна мозолястого тіла. У верхніх повздовжніх пучках, семіовальних центрах, перивентрикулярних ділянках БРГМ і базальних гангліях КФА у хворих на АГ і ЦД2 був достовірно нижчим, ніж у представників групи порівняння (p < 0,049–0,0001). У пацієнтів II групи достовірних змін анізотропної дифузії

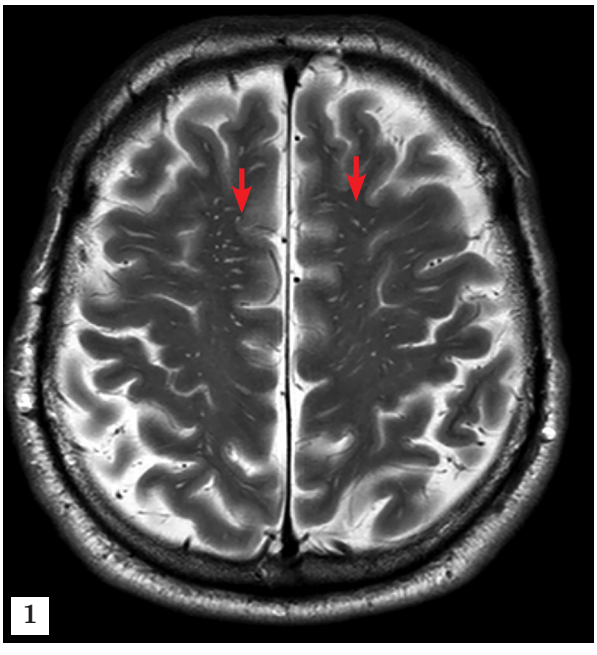

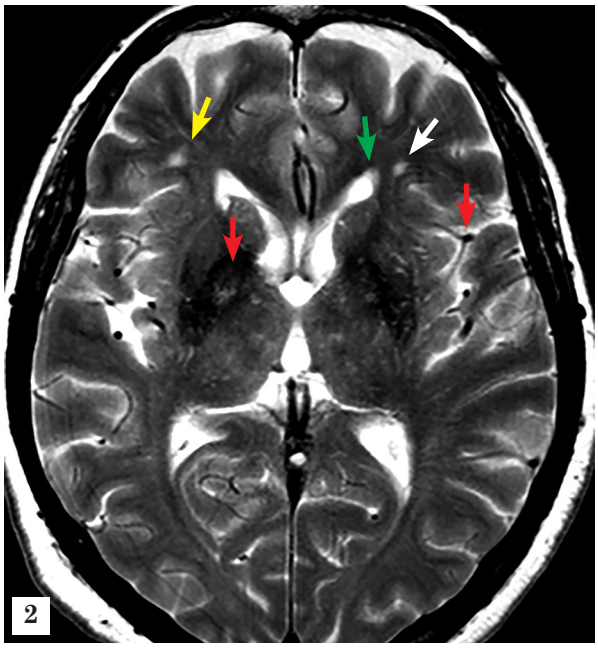

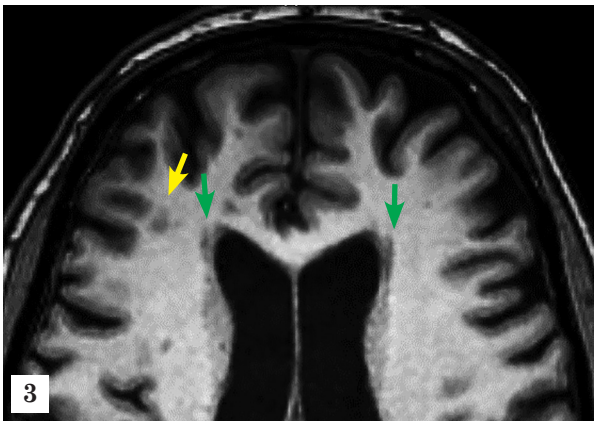

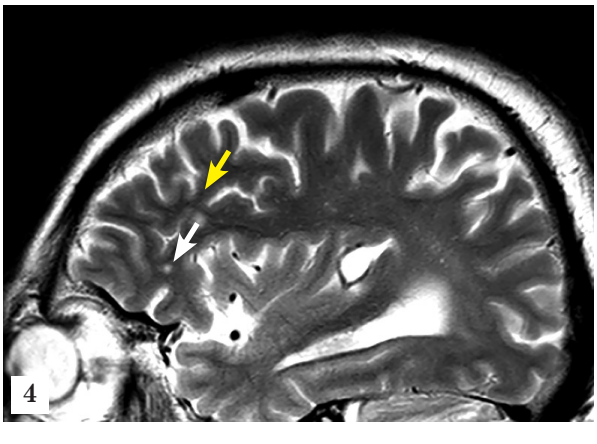

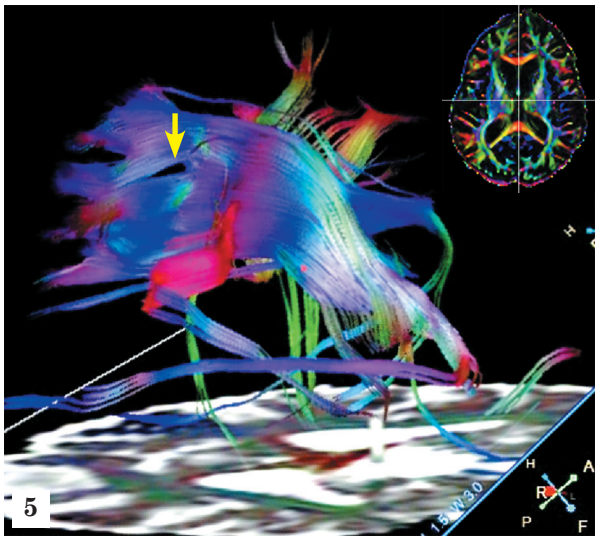

Рис.1. Мультипараметричне МРТ-дослідження хворого на АГ і ЦД2:
не розширені (до 3 мм) ПВП (1, 2, 4 — червоні стрілки);
розширений ПВП (2, 4 — білі стрілки);
ПВЛА (2, 3 — зелені стрілки);
СКЛА (2, 3, 4 — жовта стрілка);
DTI-трактографія (5) — обрив волокон переднього променистого вінця на рівні СКЛА в правій префронтальній ділянці (жовта стрілка).

в провідних трактах не виявлено. Значне зменшення КФА ($p < 0{,}047–0{,}0001$) зафіксовано в перивентрикулярних зонах та глибокій БРГМ (семіовальні центри).

Середній коефіцієнт дифузії в білій речовині головного мозку визначає ступінь вільного різноспрямованого хаотичного руху молекул води в міжклітинних просторах. Його зростанню сприяє зменшення питомої щільності нервових волокон і збільшення об'єму міжклітинної рідини при підвищеній проникності стінок перфорантних артерій та периваскулярних просторів Вірхова–Робіна [12].

Таблиця

Показники DTI та DWI-МРТ у пацієнтів основної групи та групи порівняння

Зони інтересу (ROI)		Контрольна група (n = 15) M ± m	I гр. (n = 22) АГ + ЦД2 M ± m	II гр. (n = 25) АГ M ± m	p I-К	p II-К	p I-II
Коефіцієнт фракційної анізотропії							
Верхній поздовжній пучок	ПП	0,496 ± 0,039	0,403 ± 0,023	0,474 ± 0,024	0,011	0,471	0,042
	ЛП	0,498 ± 0,027	0,407 ± 0,019	0,477 ± 0,029	0,009	0,625	0,049
Пояс	ПП	0,473 ± 0,018	0,401 ± 0,016	0,433 ± 0,032	0,005	0,283	0,375
	ЛП	0,478 ± 0,030	0,403 ± 0,021	0,451 ± 0,027	0,048	0,507	0,167
Гачкуватий пучок	ПП	0,465 ± 0,015	0,404 ± 0,025	0,452 ± 0,026	0,043	0,720	0,190
	ЛП	0,467 ± 0,017	0,405 ± 0,024	0,457 ± 0,028	0,042	0,761	0,166
Коліно мозолястого тіла		0,508 ± 0,020	0,467 ± 0,032	0,500 ± 0,023	0,284	0,794	0,373
Семіовальні центри	ПП	0,471 ± 0,023	0,290 ± 0,026	0,387 ± 0,034	0,000	0,047	0,028
	ЛП	0,469 ± 0,019	0,286 ± 0,031	0,389 ± 0,029	0,000	0,027	0,019
Базальні ядра	ПП	0,429 ± 0,009	0,267 ± 0,041	0,372 ± 0,031	0,000	0,085	0,047
	ЛП	0,430 ± 0,012	0,271 ± 0,037	0,376 ± 0,027	0,000	0,075	0,026
Передня перивентрикулярна зона	ПП	0,441 ± 0,022	0,224 ± 0,028	0,333 ± 0,023	0,000	0,002	0,004
	ЛП	0,447 ± 0,019	0,226 ± 0,024	0,336 ± 0,020	0,000	0,000	0,001
Середній коефіцієнт дифузії ($\times 10^{-3}$с/мм^2)							
Верхній поздовжній пучок	ПП	0,712 ± 0,015	0,858 ± 0,022	0,824 ± 0,025	0,000	0,000	0,312
	ЛП	0,716 ± 0,019	0,847 ± 0,026	0,821 ± 0,027	0,000	0,002	0,491
Пояс	ПП	0,700 ± 0,020	0,845 ± 0,034	0,784 ± 0,033	0,000	0,028	0,204
	ЛП	0,709 ± 0,018	0,847 ± 0,035	0,778 ± 0,027	0,000	0,040	0,125
Гачкуватий пучок	ПП	0,743 ± 0,022	0,885 ± 0,024	0,817 ± 0,030	0,000	0,050	0,084
	ЛП	0,739 ± 0,019	0,877 ± 0,028	0,819 ± 0,028	0,000	0,030	0,150
Коліно мозолястого тіла		0,775 ± 0,026	0,886 ± 0,031	0,887 ± 0,035	0,000	0,017	0,000
Семіовальні центри	ПП	0,795 ± 0,028	0,906 ± 0,025	0,893 ± 0,031	0,000	0,024	0,745
	ЛП	0,797 ± 0,031	0,913 ± 0,027	0,898 ± 0,037	0,000	0,043	0,745
Базальні ядра	ПП	0,807 ± 0,034	0,1106 ± 0,037	0,924 ± 0,040	0,000	0,032	0,002
	ЛП	0,809 ± 0,029	0,1097 ± 0,044	0,912 ± 0,034	0,000	0,027	0,002
Передня перивентрикулярна зона	ПП	0,837 ± 0,027	0,1066 ± 0,039	0,952 ± 0,041	0,000	0,024	0,050
	ЛП	0,844 ± 0,030	0,1069 ± 0,041	0,957 ± 0,038	0,000	0,024	0,049

Наведені в таблиці показники СКД демонструють достовірне їх зростання відносно контрольних. У хворих на АГ і ЦД2 рівні ізотропної дифузії значно перевищують контрольні значення ($p < 0,0001$) та достовірно відрізняються від показників групи порівняння в базальних гангліях, перивентрикулярних ділянках і коліні мозолястого тіла ($p < 0,05–0,0001$). У пацієнтів із АГ (II група) зростання СКД також виявилось суттєвим ($p < 0,0001–0,05$), натомість менш виразним, ніж у хворих основної групи.

Наукові дослідження діабетичних церебральних васкулопатій із застосуванням високопольної МРТ із дифузійними послідовностями сконцентровані переважно на візуалізації лакунарних інфарктів, мікрокрововиливів та інсультів [4, 8–10].

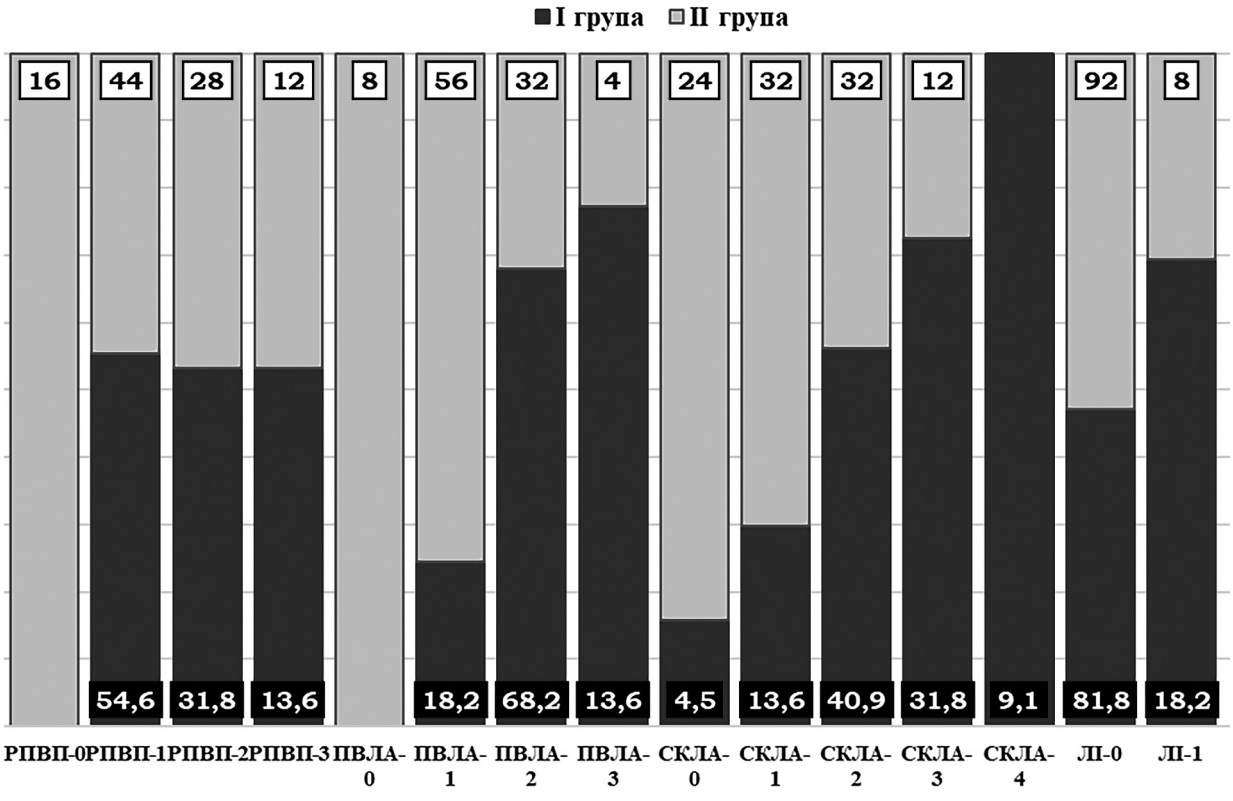

Рис. 2. Розподіл спостережень (%) I та II групи за шкалою тягаря ХМС.

Водночас, раннє виявлення початкових змін у БРГМ хворих на АГ та АГ і ЦД2 допоможе вчасно корегувати протоколи їх лікування та запобігти розвитку тяжких й фатальних наслідків ХМС.

Отримані нами дані мультипараметричної МРТ хворих на ізольовану та поєднану зі ЦД2 АГ цілком узгоджуються з опублікованими результатами морфологічних досліджень БРГМ при початкових стадіях ХМС у цієї категорії пацієнтів. Патологами встановлено, що в основі мікроструктурної дезорганізації білої речовини головного мозку хворих на ЦД2 перебувають процеси нейродегенерації (первинна — за рахунок глікірування білків; вторинна — внаслідок макрофаг-залежного запалення) [3, 12]. Згідно з результатами проведених нами досліджень, МРТ-ознаками поєднаної з ЦД2 АГ виявилося достовірне зменшення КФА й суттєво більший тягар ХМС за бальними показниками ПВЛА, СКЛА та ЛІ.

ВИСНОВКИ

1. Мультипараметрична високопольна МРТ є ефективним методом діагностики ранніх структурних змін БРГМ, які розвиваються внаслідок поєднаного захворювання на АГ і ЦД2.
2. Притаманними для діабетичної церебральної мікроангіопатії слід вважати превалювання процесів гліозу та нейродегенерації (зменшення КФА, більший тягар ХМС). Гіпертензивна ХМС відрізняється менш виразними проявами ЛА, розширеними ПВП та збільшенням СКД.

ЛІТЕРАТУРА (REFERENCES)

1. American Diabetes Association. *Diabetes Care* 2018; 41(1): S86-S104. doi: 10.2337/dc18- S009.
2. Barrett EJ, Liu Z, Khamaisi M, et al. *J Clin Endocrinol Metab* 2017; 102(12): 4343-4410. doi: 10.1210/jc.2017-01922.
3. Mikhaylichenko TE. *Mezhdunar Endocrinol Zhurn* 2017; 13(7): 506-514. doi: 10.22141/2224-0721.13.7.2017.115750.
4. Zhuoa Ya, Fangc F, Lua L, et al. *NeuroImage: Clinical* 2019; 24: 101945. doi: 10.1016/j.nicl.2019.101945.

5. Reijmer Ya, Brundel M, Bresser J, et al. *Diabetes Care* 2013; 36: 137-144. doi: 10.2337/dc12-0493.

6. Blair GW, Hernandez MV, Thrippleton MJ, et al. *Curr Treat Options Cardio Med* 2017; 19: 56. doi: 10.1007/s11936-017-0555-1.

7. Mishchenko TS, Nikishkova SM, Mishchenko VN. *Ukr Visn Psykhonevrol* 2016; 24(3): 11-16.

8. Grajauskas L, Guo H, D'Arcy RCN, Song X. *Aging Med* 2018; 1: 55-63. doi: 10.1002/agm2.12014.

9. Martorell SD, Blбzquez MC, Figueredo DG, et al. *Radiologia* 2012; 54(4): 321-335.

10. Liang Y, Zhang H, Tan X, et al. *Front Neurosci* 2019; 13: 63. doi: 10.3389/fnins.2019.00063.

11. Levin OS. *Consillium Medicum* 2007; 8: 72-79.

12. Yanishevsky SN, Gaikova ON, Onischenko LC. *Vestn Ros Voen-Med Akad* 2013; 4 (44): 106.

ОСОБЛИВОСТІ РАННЬОЇ МРТ ДІАГНОСТИКИ ЦЕРЕБРАЛЬНОЇ ХВОРОБИ МАЛИХ СУДИН У ХВОРИХ НА АРТЕРІАЛЬНУ ГІПЕРТЕНЗІЮ ТА ЦУКРОВИЙ ДІАБЕТ 2 ТИПУ

Дикан І. М.[1], Головченко Ю. І.[2], Семьонова О. В.[2], Бабкіна Т. М.[2], Козаренко Т. М.[1,2], Федьків С. В[1,3], Король П. О.[4]

[1] ДУ «Інститут ядерної медицини та променевої діагностики НАМН України», м. Київ, Україна;
[2] Національна медична академія післядипломної освіти ім. П. Л. Шупика, м. Київ, Україна;
[3] ДУ «Національний інститут серцево-судинної хірургії ім. М. М. Амосова НАМН України», м. Київ, Україна;
[4] Національний медичний університет ім. О.О. Богомольця, м. Київ, Україна
irinadykan@gmail.com

Мета. В даному дослідженні перевірено гіпотезу про можливість ефективного застосування МРТ у ранній діагностиці структурних змін білої речовини головного мозку (БРГМ) у хворих на артеріальну гіпертензію (АГ) та цукровий діабет 2 типу (ЦД2) і АГ.

Матеріал і методи. МРТ виконано на томографі Ingenia 3T («Philips»). Обстежено 22 хворих на ЦД2 і АГ та 25 хворих на АГ (середній вік (57,9 ± 6,1) р.).

Результати. Тягар хвороби малих судин (ХМС) у хворих на АГ та ЦД2 (6,1 ± 0,71) більший, ніж у хворих на АГ (4,24 ± 0,58; p = 0,049). Частка виявлених перивентрикулярних лейкоареозів — 81,8% у пацієнтів I групи; 36% — у пацієнтів II групи. Множинні, схильні до консолідації осередки лейкоареозу у БРГМ та базальних гангліях візуалізовані в 40,9% спостереженнях I групи (12% — випадків у II групі). Поширені консолідовані ділянки субкортикального лейкоареозу виявлені у 2 хворих на АГ та ЦД2. У 2 хворих на ЦД2 лакунарні інфаркти виявлені одночасно з поширеними зонами гіперінтенсивності БРГМ. Не зафіксовано ознак атрофії кори або БРГМ та МРТ-ознак інтрацеребральних мікрогеморагій. У верхніх повздовжніх пучках, семіовальних центрах, перивентрикулярних ділянках БРГМ і базальних гангліях коефіцієнт фракційної анізотропії (КФА) у хворих на АГ і ЦД2 нижчий, ніж у хворих на АГ (p < 0,049–0,0001). У хворих на АГ і ЦД2 середній коефіцієнт дифузії (СКД) значно перевищує контрольні значення та показники групи хворих на АГ в базальних гангліях, перивентрикулярних ділянках і коліні мозолястого тіла (p < 0,05–0,0001). У пацієнтів із АГ зростання СКД також виявилось достовірним, натомість менш виразним, ніж у хворих основної групи.

Висновки. Доведено, що МРТ є ефективним методом діагностики ранніх структурних змін БРГМ, які розвиваються внаслідок поєднаного захворювання на АГ і ЦД2. Притаманними для діабетичної церебральної мікроангіопатії слід вважати превалювання процесів гліозу та нейродегенерації (збільшення КФА). Гіпертензивна ХМС відрізняється менш виразними проявами гліозу, розширеними периваскулярними просторами та збільшенням СКД.

Ключові слова: цукровий діабет 2 типу, артеріальна гіпертензія, хвороба малих судин, МРТ.

ОСОБЕННОСТИ РАННЕЙ МРТ ДИАГНОСТИКИ ЦЕРЕБРАЛЬНОЙ БОЛЕЗНИ МАЛЫХ СОСУДОВ У БОЛЬНЫХ АРТЕРИАЛЬНОЙ ГИПЕРТЕНЗИЕЙ И САХАРНЫМ ДИАБЕТОМ 2 ТИПА

Дыкан И. Н.[1], Головченко Ю. И.[2], Семенова А. В.[2], Бабкина Т. М.[2], Козаренко Т. М.[1,2], Федькив С. В[1,3], Король П. А.[4]

[1] ГУ «Институт ядерной медицины и лучевой диагностики НАМН Украины», г. Киев, Украина;
[2] Национальная медицинская академия ппоследипломного образования им. П. Л. Шупика, г. Киев, Украина;
[3] ГУ «Национальный институт сердечно-сосудистой хирургии им. Н.М. Амосова НАМН Украины», г. Киев, Украина;
[4] Национальны медицинский университет им. А.А.Богомольца, г. Киев, Украина
irinadykan@gmail.com

Цель. В данном исследовании проверена гипотеза о возможности эффективного использования МРТ в ранней диагностике структурных изменений белого вещества головного мозга (БВГМ) у больных артериальной гипертензией (АГ) и сахарным диабетом 2 типа (СД2) и АГ.

Материал и методы. МРТ выполнена на томографе Ingenia 3T («Philips»). Обследовано 22 больных СД2 и АГ и 25 больных АГ (средний возраст — (57,9 ± 6,1) г.).

Результаты. Бремя болезни малых сосудов (БМС) у больных АГ и СД2 (6,1 ± 0,71) больше, чем у больных АГ (4,24 ± 0,58; p = 0,049). Часть выявленных перивентрикулярных лейкоареозов — 81,8% у пациентов I группы; 36% — у пациентов II группы. Множественные, склонные к слиянию очаги лейкоареоза в БВГМ и базальных ганглиях визуализированы в 40,9% наблюдениях I группы (12% — случаев во II группе). Обширные консолидированные зоны субкортикального лейкоареоза виявлены у 2 больных АГ и ЦД2. У 2 больных ЦД2 лакунарные инфаркты выявлены одновременно с распространенными зонами гиперинтенсивности БВГМ. Не зафиксированы признаки атрофии коры и БВГМ, МРТ-признаки интрацеребральних микрогеморрагий. В верхних продольных пучках, семиовальных центрах, перивентрикулярных зонах БВГМ и базальных ганглиях коэффициент фракционной анизотропии (КФА) у больных АГ и СД2 ниже, чем у больных АГ (p < 0,049–0,0001). У больных АГ и СД2 средний коэффициент диффузии (СКД) значительно превышает контрольные значения и показатели группы больных АГ в базальных ганглиях, перивентрикулярных зонах и колене мозолистого тела (p < 0,05–0,0001). У пациентов с АГ возрастание СКД также оказалось достоверным, однако менее выраженным, чем у больных основной группы.

Выводы. Доказано, что МРТ является эффективным методом диагностики ранних структурных изменений БВГМ, которые развиваются вследствие сочетанного заболевания АГ и СД2. Характерными для диабетической церебральной микроангиопатии следует считать превалирование процессов глиоза и нейродегенерации (увеличение КФА). Гипертензивная БМС отличается менее выраженными проявлениями глиоза, расширениями периваскулярных пространств и возрастанием СКД.

Ключевые слова: сахарный диабет 2 типа, артериальная гипертензия, болезнь малых сосудов, МРТ.

FEATURES OF EARLY MRI DIAGNOSIS OF CEREBRAL SMALL VESSEL DISEASE IN PATIENTS WITH ARTERIAL HYPERTENSION AND DIABETES MELLITUS TYPE 2

Dykan I. M.[1], Golovchenko Yu. I.[2], Semonova O. V.[2], Babkina T. M.[2], Kozarenko T. M.[1,2], Fedkiv S. V.[1,3], Korol P. O.[4]

[1] State institution «Institute Nuclear Medicine and Diagnostic Radiology of National Academy of Medical Science of Ukraine», Kyiv, Ukraine;
[2] Shupyk National Medical Academy of Postgraduate Education, Kyiv, Ukraine;
[3] State institution «Amosov National Institute of Cardiovascular Surgery of National Academy of Medical Science of Ukraine», Kyiv, Ukraine;
[4] Bogomolets National medical University, Kyiv, Ukraine;
irinadykan@gmail.com

Aim: This study tested the hypothesis about the possibility of effective use of MRI in the early diagnosis of structural changes in the white matter of the brain (WHM) in patients with arterial hypertension (AH) and type 2 diabetes mellitus (DM2) with AH.

Material and methods. MRI was performed on an Ingenia 3T tomograph (Philips). 22 patients — T2DM with AH and 25 patients with AH (mean age — (57.9 ± 6.1) years) were examined.

Results. The small vessel disease (SVD) burden in patients with AH and type 2 diabetes is greater (6.1 ± 0.71) than in patients with AH (4.24 ± 0.58; p = 0.049). Part of the revealed periventricular leuko-

araiosis — 81.8% in patients of group I; 36% of patients of group II. Multiple consolidating leukoaraiosis foci in the WHM and basal ganglia were visualized in 40.9% of cases in group I (12% in cases in group II). Extensive consolidated zones of subcortical leukoaraiosis were found in 2 patients with AH and CD2. In 2 patients with CD2, lacunar infarctions were detected simultaneously with widespread areas of hyperintensity of WHM. There were no signs of cortex or WHM atrophy and MRI signs of intracerebral microhemorrhages. In the upper longitudinal fascicles, semi-oval centers, periventricular zones of the WHM and basal ganglia, the fractional anisotropy (FA) in T2DM with AH is lower than in patients with AH ($p < 0.049–0.0001$). In T2DM with AH, the mean diffusion (SD) significantly exceeds the control values and the values of the group of AH patients in the basal ganglia, periventricular zones and the knee of the corpus callosum ($p < 0.05–0.0001$). In patients with hypertension, the increase of SD was also significant, but less than in patients of the main group.

Conclusions. It has been proven that MRI is an effective early diagnosis method for structural changes in WHM which develop as a result of a concomitant disease of AH and T2D. The prevalence of gliosis and neurodegeneration (increase in FA) should be considered characteristic of diabetic cerebral microangiopathy. Hypertensive SVD is characterized by less pronounced manifestations of gliosis, enlargement of the perivascular spaces, and an increase in SD.

Key words: type 2 diabetes mellitus, arterial hypertension, small vessel disease, MRI.