

ОРГАНОМЕТРИЧНІ ТА МОРФОМЕТРИЧНІ ПОКАЗНИКИ ЩИТОПОДІБНОЇ ЗАЛОЗИ ДІТЕЙ РІЗНОГО GESTAЦІЙНОГО ВІКУ, НАРОДЖЕНИХ З МАЛОЮ ВАГОЮ*

Соколова С. С.^{1,2}, Сергієнко Л. Ю.¹, Геворкян А. Р.¹, Гавріш Т. С.¹, Лізогубова М. Г.¹

¹ ДУ «Інститут проблем ендокринної патології ім. В. Я. Данилевського НАМН України»,
Харків, Україна;

² Національний фармацевтичний університет, Харків, Україна
iper_pathohistol@ukr.net

Достеменно відомо, що тироїдні гормони належать до основних регуляторів метаболічних процесів і їх роль особливо важлива в дитячому віці, коли перебіг метаболізму відбувається найбільш інтенсивно в зв'язку з ростом та функціональним дозріванням органів та систем [1, 2]. Доведено, що щитоподібна залоза (ЩЗ) формується та починає функціонувати однією з перших в організмі плода та має декілька критичних періодів розвитку в антенатальному періоді. До останніх відносяться чотирнадцятий-шістнадцятий та двадцять четвертий тижні вагітності, коли спостерігається десквамація фолікулярного епітелію аж до повної втрати фолікулярної будови, котра починає формуватися *de novo* на наступних етапах гестації [3, 4].

На даний час застосовується (не тільки для плодів та дітей молодшого віку, але

і для дітей до 15 років) класифікація типів будови паренхіми ЩЗ, запропонована Лашене Я. І. та Сталіорайтіте Е. І. (1963 р.), які виділили 3 типи її будови: фолікулярно-колоїдний, десквамативний та перехідний (змішаний). На думку цих авторів, фолікулярно-колоїдний тип відповідає стану помірної функціональної напруженості ЩЗ (спокійний стан). Змішаний або перехідний тип свідчить про підвищений функціональний стан органу. Десквамативний тип будови паренхіми ЩЗ формується при переході з мерокринового типу секреції до «аварійного» голокринового при стресорних впливах і віддзеркалює вкрай підсилене функціональне напруження ЩЗ, але без надмірної гіперпродукції гормонів. В той же час вказані автори, також дійшли висновку, що частина десквамованих клітин життєздатна та може продукувати гормони [5, 6].

* Робота є фрагментом планової науково-дослідної роботи лабораторії патогістології ДУ «Інститут проблем ендокринної патології ім. В. Я. Данилевського НАМН України» «Вивчення наслідків впливу негативних змін умов внутрішньоутробного розвитку плода на морфофункціональні характеристики щитоподібної залози (експериментальне дослідження)» (№ держреєстрації 0115U001035).

Установою, що фінансує дослідження, є НАМН України.

Автори гарантують повну відповідальність за все, що надруковано в статті.

Автори гарантують відсутність конфлікту інтересів та власної фінансової зацікавленості.

Рукопис надійшов до редакції 21.08.2017.

Таким чином, показано, що структурна сталість ЩЗ відносна й залежить від етапу онтогенезу, дії зовнішніх та внутрішніх чинників [7]. Вказане є підставою для того, що пластичність ЩЗ оцінюється як здатність органу до «постійної технології адаптації» [8].

Клініко-морфологічні дослідження показали, що порушення в стані функціональної системи «мати-плацента-плід» з розвитком фетоплацентарної недостатності та затримки внутрішньоутробного розвитку (ЗВУР) плода призводять до відставання розвитку ЩЗ у фетальному пе-

ріоді та виникнення гіпотиреозу в післянатальному житті [9–11]. Але дотепер, все ще залишається невизначеним, який саме тип будови притаманний ЩЗ плодів/новонароджених, котрі загинули на тому чи іншому етапі анте/післянатального життя і у яких була відмічена мала вага тіла, зокрема, обумовлена тютюнопалінням матерів під час вагітності. Тому, метою нашого дослідження стало визначення органометричних та морфометричних особливостей ЩЗ мертвонароджених плодів та живонароджених дітей з малою вагою, що є провідним маркером ЗВУР.

МАТЕРІАЛИ ТА МЕТОДИ

Групи дослідження склали 17 мертвонароджених плодів, 40 новонароджених дітей, з яких до 7 доби дожили 15 дітей, до 28 доби — 15 дітей, більше 29 діб — 10 дітей. Новонароджені померли в різні строки в обох групах, тобто з нормальною та малою вагою тіла. Розтини і забір матеріалу проводили в терміні 24 години після внутрішньоутробної загибелі плодів або смерті живонароджених дітей. Автопсії були проведені в патологоанатомічному відділенні КЗОЗ «Харківського міського перинатального центру». В дослідженні використали суцільний метод вибірки для набору достатньої кількості випадків. В дослідженні при формуванні груп дослідження дотримувалися модифікованої класифікації дитячого віку Гундобіна Н. П., яка заснована на гістоморфологічних та функціональних особливостях розвитку дитячого організму [12]. Відповідно до прийнятих критеріїв ВООЗ (1999) нормативами, розробленими на підставі результатів, отриманих Дементьєвою Г. М., Коротковою Є. В., Знаменською Т. К., Ковалювою О. М., Похилько В. І., Жданович О. І. та наказу МОЗ України № 584, при гестаційному віці плодів і новонароджених в 22–27 й 28–36 тижнів їх відносили до групи недоношених дітей, а при терміні гестації, починаючи з 37 повних тижнів — до доношених, а згідно відповідності ваги плодів/дітей до термінів гестації з вагою тіла нижче за 2,5 кг до «маловагових при народженні» [13–16].

Після відсепарування ЩЗ проводилися її візуальна оцінка та макроскопічний

опис форми, зовнішньої поверхні, поверхні на розтині, було виконано зважування залози з реєстрацією абсолютної маси (АМ) та відносної маси (ВМ), яку вираховували за допомогою наступної формули:

$$ВМ = \frac{АМЩЗ, г}{Маса тіла, г} \times 100 \%$$

Комплекс гістологічних досліджень ЩЗ дітей проводився на мікроскопі Primo Star (Carl Zeiss). Морфометрію здійснювали за допомогою комп'ютерної програми Photoshop CS5 для обчислення відносних обсягів основних структурних компонентів (фолікулярного, інтерфолікулярного епітелію, прошарків сполучної тканини, судинного русла), площі та зовнішнього діаметру фолікулів, висоти тироїдного епітелію, площі та діаметру ядер клітин тироїдного епітелію, цитоплазматичного співвідношення.

Статистичний аналіз отриманих даних проводили за допомогою пакету стандартних статистичних програм Excel 2003 та Statistica 6.0. Нормальність розподілу змінних (відповідність закону Гауса) визначали за допомогою критерію Колмогорова-Смірнова. За умови нормального розподілу дані аналізували параметричними методами. Дані представлені у вигляді $(\bar{X} \pm S_{\bar{X}})$, де \bar{X} — середнє арифметичне значення, $S_{\bar{X}}$ — стандартна похибка середнього арифметичного значення. Попарні порівняння таких груп проведено з використанням парного t-критерію Ст'юдента.

РЕЗУЛЬТАТИ ТА ЇХ ОБГОВОРЕННЯ

У більшості дітей ЩЗ була розташована в типовому місці — на рівні II-V кілець передньої поверхні трахеї; мала дводольову будову з наявністю перешийка. Пірамідальна частка зустрічалася в 11,8 % (4) випадків. У 5,9 % (2) спостережень виявлено відсутність перешийка.

ЩЗ у всіх груп плодів/новонароджених була м'яко-еластичної консистенції, з гладкою поверхнею, рожево-коричнюватою кольору, вкрита тонкою напівпрозорою капсулою. На розтині ЩЗ мали однорідний вигляд зі слабкою дольчастою структурою.

У доношених мертворождалих АМ ЩЗ була в 2,7 рази більше, ніж у інших плодів ($p < 0,05$) (табл. 1).

Найбільший приріст АМ новонароджених приходився на період гестації 28–36 тижнів, оскільки перевищував показники 22–27 тижнів в 2,2 рази, хоча і був меншим за АМ 37–40 тижнів в 1,2 рази. Напевно це пов'язано із збільшенням маси тіла плодів.

Різниця за вищезазначеним показником між 28–36 тижнями й 22–27 тижнями гестації складала 2,3 рази, а між 28–36 тижнями і 37–40 тижнями — 1,6 рази. За весь досліджуваний період (22–40 тижнів гестації) маса тіла збільшилася в 3,5 рази. З подовженням термінів гестації стосовно ВМ спостерігався зворотній зв'язок: зменшення ВМ в 1,3 рази. При дослідженні АМ ЩЗ у новонароджених було виявлено подібні закономірності: підвищення маси органу паралельно гестаційному віку (табл. 2, 3) та достовірне збільшення відносно групи 22–27 тижнів гестації. Показники ВМ ЩЗ у новонароджених мали менш помітну тенденцію до зниження, ніж у мертворождалих, і це зниження було статистично значуще між групами ($p < 0,05$).

З метою з'ясування особливостей адаптивних реакцій у недоношених новонароджених було проведено аналіз зміни ВМ ЩЗ дітей 22–36 тижнів гестації відносно доношених новонароджених (37–40 тижнів) (рис. 1).

Таблиця 1

Показники маси тіла та маси щитоподібної залози мертворождалих, $\bar{X} \pm S_{\bar{X}}$

Група	n	Маса тіла, г	Маса щитоподібної залози	
			абсолютна, г	відносна, %
22–27 тижнів гестації	6	758,8 ± 55,1	0,49 ± 0,02	0,064 ± 0,003
28–36 тижнів гестації	6	1710,0 ± 123,6*	1,06 ± 0,05*	0,062 ± 0,003
37–40 тижнів гестації	5	2674,0 ± 67,0*	1,30 ± 0,06*	0,048 ± 0,002*

Примітка.

n — кількість спостережень;

* — статистично значущі відмінності у порівнянні з даними групи «22–27 тижнів гестації» ($p \leq 0,05$).

Таблиця 2

Показники маси щитоподібної залози у новонароджених, які прожили 0–7 діб, $\bar{X} \pm S_{\bar{X}}$, n = 5

Група	Маса тіла, г	Маса щитоподібної залози	
		абсолютна, г	відносна, %
22–27 тижнів гестації	771,0 ± 56,4	0,61 ± 0,03	0,079 ± 0,003
28–36 тижнів гестації	1880,0 ± 123,6*	0,96 ± 0,04*	0,051 ± 0,002*
37–40 тижнів гестації	2752,0 ± 107,5*	1,50 ± 0,07*	0,054 ± 0,002*

Примітка.

n — кількість спостережень;

* — статистично значущі відмінності у порівнянні з даними групи «22–27 тижнів гестації» ($p \leq 0,05$).

Показники маси щитоподібної залози у новонароджених, які прожили 8–28 діб, $\bar{X} \pm S_{\bar{x}}$, n = 5

Група	Маса тіла, г	Маса щитоподібної залози	
		абсолютна, г	відносна, %
22–27 тижнів гестації	825,0 ± 66,3	0,49 ± 0,02	0,059 ± 0,002
28–36 тижнів гестації	2010,0 ± 72,0*	0,86 ± 0,04*	0,042 ± 0,002*
37–40 тижнів гестації	2846,0 ± 51,4*	1,35 ± 0,06*	0,047 ± 0,002*

Примітка.

n — кількість спостережень;

* — статистично значущі відмінності у порівнянні з даними групи «22–27 тижнів гестації» ($p \leq 0,05$).

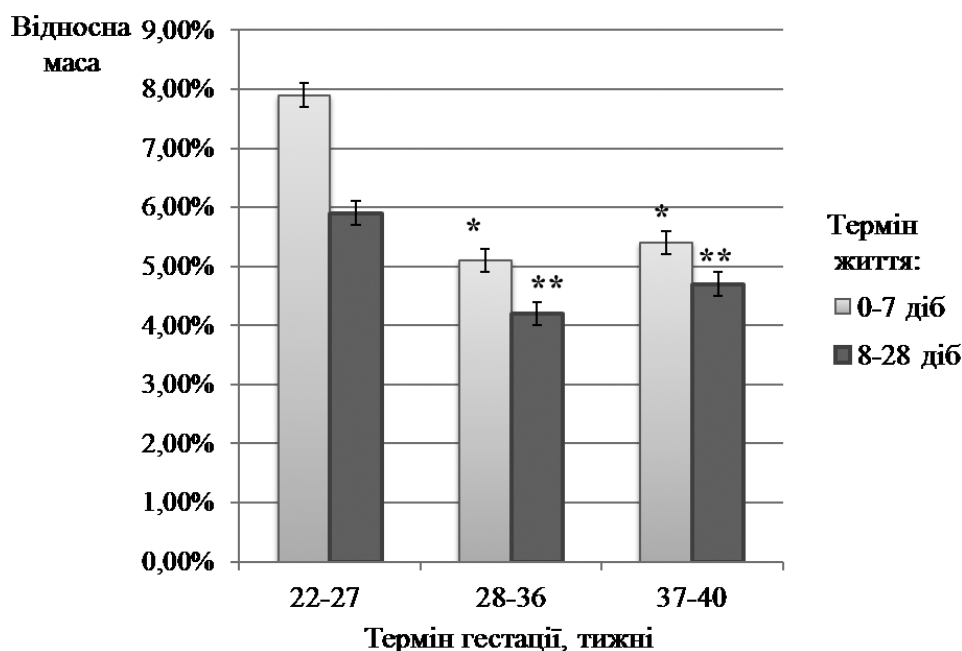


Рис. 1. Показники відносної маси щитоподібної залози плодів та доношених і недоношених новонароджених.

* статистично значущі відмінності групи новонароджених, які прожили до 7 діб у порівнянні з групою «22–27 тижнів гестації» ($p < 0,05$);

** статистично значущі відмінності групи новонароджених з терміном життя 8–28 діб у порівнянні з групою «22–27 тижнів гестації» ($p < 0,05$).

Морфометричні показники ЩЗ колоїдно-фолікулярного типу (табл. 4) свідчать про те, що зі збільшенням терміну гестації показники середнього зовнішнього діаметру також збільшувались ($p < 0,01$) й склали $6,07 \pm 0,30$ % на 28–36 тижні гестації та $19,03 \pm 0,95$ % на 37–40 тижні гестації. Відповідно змінювалися і показники площі фолікулів — $18,71 \pm 0,93$ % на 28–36 тижні гестації та $51,39 \pm 2,57$ % на 37–40 тижні гестації ($p < 0,001$).

В даному дослідженні було виявлено, що площа ядер тироїдного епітелію збільшува-

лася відповідно до зростання термінів гестації, й це зростання склало $27,75 \pm 1,39$ % та $95,48 \pm 4,77$ %, відповідно. Показники діаметру ядер тироїдного епітелію також зросли на $8,88 \pm 0,44$ %, а висота фолікулярного епітелію збільшилася на $5,88 \pm 0,29$ % в 28–36 тижні гестації.

Тобто, в групі дітей гестаційного віку 28–36 тижнів були зареєстровані максимальні показники діаметру ядер та висоти тироцитів. На 37–40 тижні гестації спостерігалась тенденція до зменшення діаметру ядер тироїдного епітелію до $4,05 \pm 0,20$ %,

**Морфометричні показники щитоподібної залози
фолікулярно-колоїдного типу у плодів та новонароджених дітей різних
гестаційних строків, $\bar{X} \pm S_{\bar{x}}$**

Морфометричні показники	Термін гестації		
	Гр. 1 (22–27 тиждень гестації), n = 2	Гр. 2 (28–36 тиждень гестації), n = 2	Гр. 3 (37–40 тиждень гестації), n = 4
Площа фолікула, мкм ²	3007,42 ± 70,88	3570,12 ± 84,14 < 0,01 ¹⁾	4552,97 ± 107,31 < 0,001 ²⁾ < 0,001 ³⁾
Середній зовнішній діаметр фолікула, мкм	57,81 ± 1,36	61,32 ± 1,45 > 0,05 ¹⁾	68,81 ± 1,62 < 0,001 ²⁾ < 0,01 ³⁾
Площа ядра тироїдного епітелію, мкм ²	29,19 ± 0,68	37,29 ± 0,87 < 0,001 ¹⁾	57,06 ± 1,34 < 0,001 ²⁾ < 0,001 ³⁾
Діаметр ядра тироїдного епітелію, мкм	5,18 ± 0,12	5,64 ± 0,13 > 0,05 ¹⁾	5,39 ± 0,13 > 0,05 ²⁾ > 0,05 ³⁾
Відносний обсяг фолікулярного епітелію, %	28,0 ± 1,40	28,5 ± 1,42 > 0,05 ¹⁾	29,3 ± 1,46 > 0,05 ²⁾ > 0,05 ³⁾
Відносний обсяг інтерфолікулярного епітелію, %	22,9 ± 1,14	19,7 ± 0,98 > 0,05 ¹⁾	15,8 ± 0,79 < 0,01 ²⁾ < 0,05 ³⁾
Відносний обсяг строми, %	22,7 ± 1,13	19,5 ± 0,97 > 0,05 ¹⁾	18,6 ± 0,93 < 0,05 ²⁾ > 0,05 ³⁾
Висота фолікулярного епітелію, мкм	8,16 ± 0,06	8,64 ± 0,07 < 0,01 ¹⁾	7,21 ± 0,05 < 0,001 ²⁾ < 0,001 ³⁾
Ядерно-цитоплазматичний індекс	0,027 ± 0,001	0,029 ± 0,001 > 0,05 ¹⁾	0,013 ± 0,001 < 0,001 ²⁾ < 0,001 ³⁾

Примітка.

n — кількість спостережень;

¹⁾ — статистично значущі відмінності у порівнянні між даними груп 1 та 2;²⁾ — статистично значущі відмінності у порівнянні між даними груп 1 та 3;³⁾ — статистично значущі відмінності у порівнянні між даними груп 2 та 3.

що не мало статистичної значущості, на відміну від статистично значущого ($p < 0,001$) зниження висоти фолікулярних тироцитів, яке склало відповідно $11,64 \pm 0,58$ %.

Таким чином, протягом продовження терміну гестації від 22 до 40 тижнів відбувається зростання показників діаметру фолікулів ЩЗ, зменшення розмірів діаметру ядер та висоти тироїдного епітелію, з набуттям найбільших значень в терміні гестації 28–36 тижнів.

Відносний обсяг фолікулярного епітелію в усі зазначені терміни гестації був приблизно однаковим, на відміну від показників відносного обсягу інтерфолікулярного епітелію, який, навпаки, достовірно знижувався в залежності від зростання гестаційного терміну ($p < 0,05$) та склав $13,97 \pm 0,70$ % та $31,00 \pm 1,55$ %, відповідно.

Щодо показників відносного обсягу стромального компоненту, то вони також мали тенденцію до зниження при збільшенні

термінів гестації, але достовірності ця різниця набула лише в терміні 37–40 тижнів гестації ($p < 0,05$), й склала $18,06 \pm 0,90$ %. Таким чином, з 22 до 40 тижня гестації відбувалося зростання площі та діаметру фолікулів, що ймовірно пов'язано з накопиченням колоїду.

Аналізуючи результати морфометричних показників ЩЗ змішаного типу на різних строках гестації, можна дійти висновку, що динаміка розвитку ЩЗ змішаного типу була такою ж, як і в ЩЗ фолікулярно-колоїдного типу. Так, наприклад, середній

зовнішній діаметр фолікулів мав достовірне збільшення в кожній групі дослідження ($p < 0,001$), що у відсотковому співвідношенні склало $20,00 \pm 1,00$ % та $26,24 \pm 1,31$ % відповідно (табл. 5).

Таку ж тенденцію мали і показники площі фолікулів ($34,60 \pm 0,18$ % в гр. 2 та $39,82 \pm 0,49$ % в гр. 3) та площі ядер тироїдного епітелію ($15,06 \pm 0,18$ % в гр. 2 та $39,82 \pm 0,49$ % в гр. 3) (див. табл. 5).

Аналіз висоти фолікулярного епітелію виявив недостовірне збільшення даного показника в гр. 2 (28–36 тижнів) у відсот-

Таблиця 5

Морфометричні показники щитоподібної залози змішаного типу у плодів та новонароджених різних гестаційних строків, $\bar{X} \pm S_x$, $n = 5$

Морфометричні показники	Термін гестації		
	Гр. 1 (22–27 тиждень гестації)	Гр. 2 (28–36 тиждень гестації)	Гр. 3 (37–40 тиждень гестації)
Площа фолікула, мкм ²	$1725,68 \pm 40,67$	$2322,81 \pm 54,74$ < 0,001 ¹⁾	$2412,87 \pm 55,09$ < 0,001 ²⁾ > 0,05 ³⁾
Середній зовнішній діаметр фолікула, мкм	$46,5 \pm 0,78$	$55,8 \pm 1,31$ < 0,001 ¹⁾	$58,7 \pm 1,38$ < 0,001 ²⁾ > 0,05 ³⁾
Площа ядра тироїдного епітелію, мкм ²	$30,94 \pm 0,72$	$35,60 \pm 0,83$ < 0,01 ¹⁾	$47,49 \pm 1,12$ < 0,001 ²⁾ < 0,001 ³⁾
Діаметр ядра тироїдного епітелію, мкм	$5,37 \pm 0,12$	$5,85 \pm 0,13$ < 0,05 ¹⁾	$5,64 \pm 0,13$ > 0,05 ²⁾ > 0,05 ³⁾
Відносний обсяг фолікулярного епітелію, %	$28,5 \pm 1,42$	$29,0 \pm 1,45$ < 0,05 ¹⁾	$30,5 \pm 1,52$ > 0,05 ²⁾ > 0,05 ³⁾
Відносний обсяг інтерфолікулярного епітелію, %	$26,8 \pm 1,34$	$24,6 \pm 1,23$ > 0,05 ¹⁾	$22,7 \pm 1,13$ < 0,05 ²⁾ > 0,05 ³⁾
Відносний обсяг строми, %	$23,4 \pm 1,17$	$21,0 \pm 1,05$ > 0,05 ¹⁾	$20,4 \pm 1,02$ > 0,05 ²⁾ > 0,05 ³⁾
Висота фолікулярного епітелію, мкм	$8,45 \pm 0,19$	$8,78 \pm 0,20$ > 0,05 ¹⁾	$7,45 \pm 0,17$ < 0,01 ²⁾ < 0,001 ³⁾
Ядерно-цитоплазматичний індекс	$0,041 \pm 0,002$	$0,035 \pm 0,002$ < 0,001 ¹⁾	$0,030 \pm 0,002$ < 0,001 ²⁾ < 0,001 ³⁾

Примітка.

n — кількість спостережень;

¹⁾ — статистично значущі відмінності у порівнянні між даними груп 1 та 2;

²⁾ — статистично значущі відмінності у порівнянні між даними груп 1 та 3;

³⁾ — статистично значущі відмінності у порівнянні між даними груп 2 та 3.

**Морфометричні показники щитоподібної залози
десквамативного типу у плодів та новонароджених дітей
різних гестаційних строків $\bar{X} \pm S_{\bar{x}}$, n = 5**

Морфометричні показники	Термін гестації		
	Гр. 1 (22–27 тиждень гестації)	Гр. 2 (28–36 тиждень гестації)	Гр. 3 (37–40 тиждень гестації)
Діаметр ядра тироїдного епітелію, мкм	5,34 ± 0,12	5,69 ± 0,28 > 0,05 ²⁾	5,88 ± 0,29 > 0,05 ¹⁾ > 0,05 ³⁾
Ядерно-цитоплазматичний індекс	0,042 ± 0,002	0,034 ± 0,002 < 0,01 ¹⁾	0,031 ± 0,002 < 0,001 ²⁾ > 0,05 ³⁾
Відносний обсяг судинного русла, %	16,1 ± 0,80	15,3 ± 0,77 > 0,05 ¹⁾	13,3 ± 0,67 < 0,001 ²⁾ > 0,05 ³⁾
Відносний обсяг строми, %	24,5 ± 1,23	22,7 ± 1,14 > 0,05 ¹⁾	20,6 ± 1,03 < 0,05 ²⁾ > 0,05 ³⁾

Примітка.

n — кількість спостережень;

¹⁾ — статистично значущі відмінності у порівнянні між даними груп 1 та 2;

²⁾ — статистично значущі відмінності у порівнянні між даними груп 1 та 3;

³⁾ — статистично значущі відмінності у порівнянні між даними груп 2 та 3.

ковому відношенні, на відміну від статистично значущого зниження цього показника на $11,83 \pm 0,59$ % в гр. 3 (37–40 тижнів). Діаметр ядер фолікулярного епітелію достовірно збільшувався в гр. 2 (28–36 тижнів) на $3,90 \pm 0,44$ %, а в гр. 3 (37–40 тижнів) відмічалось деяке зниження цього показника, яке, однак, не сягало статистичної значущості.

Відносний обсяг фолікулярного епітелію достовірно збільшувався лише в гр. 2 ($p < 0,05$), що у відсотковому відношенні склало $1,75 \pm 0,08$ % (див. табл. 5).

Обсяг строми при змішаному типі будови ЩЖ мав тенденцію до зниження в залежності від зростання терміну гестації, але ці значення не були статистично значущими. Відносний обсяг інтерфолікулярного епітелію теж мав тенденцію до зниження в кожній віковій групі, але статистичної значущості набув тільки в гестаційному віці 37–40 тижнів, що у відсотковому відношенні склало $15,30 \pm 0,27$ %.

У зв'язку з тим, що в ЩЗ десквамативного типу мали місце різко виражені зміни структури органу, було можливим проведення морфометричного оцінювання тіль-

ки наступних показників: діаметр ядер тироцитів та відносний обсяг строми.

Відносний обсяг строми та відносний обсяг судинного русла мав тенденцію до зниження в гр. 2 ($7,35 \pm 0,37$ % та $4,97 \pm 0,25$ %) й набував статистичної значущості в гр. 3 ($15,91 \pm 0,76$ % та $17,39 \pm 0,87$ %) (табл. 6).

Морфометрична оцінка ЩЗ десквамативного типу, при цьому, виявила, що середній діаметр ядер тироїдного епітелію збільшувався на всіх строках гестації, що відрізнялося від показників інших типів ЩЗ, в яких у віці 28–36 тижнів гестації спостерігалися найвищі значення, а в 37–40 тижнів гестації спостерігалось зниження цього показника (див. табл. 6).

Таким чином, слід зазначити, що на сьогодні з'ясовані закономірності розвитку ЩЗ у плодів та новонароджених дітей Харківського регіону співпадають з результатами досліджень змін абсолютної та відносної ваги органу, отриманими іншими науковцями [17, 18].

Так, в даній роботі при комплексному морфометричному дослідженні залози були встановлені відмінності в залежності від гестаційного віку та морфофункціо-

нального варіанту будови у мертво- та живонароджених дітей. В результаті дослідження фолікулярно-колоїдного типу ЩЗ зростання таких показників як середній діаметр фолікулів та діаметр ядер тироцитів було доведено в групі плодів і новонароджених 28–36 тижнів гестації, а зниження цих показників зареєстровано в групі доношених дітей неонатального віку, що повною мірою узгоджується з результатами інших авторів [18, 19]. Вивчення параметрів змішаного типу ЩЗ дозволило зафіксувати більш високі показники діаметру ядер, ви-

соти фолікулярних клітин та відносного об'єму стромы по відношенню до фолікулярно-колоїдного типу органу, що вочевидь, може свідчити про порушення нормального гістогенезу даного органу [17]. Результати, отримані при дослідженні десквамативного варіанту ЩЗ виявили лише тенденцію до зростання стромально-судинних співвідношень, а середній діаметр ядер тироцитів був статистично достовірно меншим від даного показника за наявності фолікулярно-колоїдного типу органу, що також співпадає з даними інших дослідників [18].

ВИСНОВКИ

1. Динаміка зростання абсолютної маси щитоподібної залози корелює зі зростанням показників ваги тіла та гестаційного віку при всіх типах будови органу.
2. Зміни показників відносної маси щитоподібної залози можна пов'язати з структурно-функціональним типом будови органу: найменшими ці показники є при фолікулярно-колоїдному типі, а найвищими при десквамативному типі структури залози.
3. В групі дітей гестаційного віку 28–36 тижнів гестації з фолікулярно-колоїдним та змішаним типом будови щитоподібної залози були зареєстровані максимальні показники діаметру ядер та висоти тироцитів. В той же час, на 37–40 тижні гестації спостерігалось зниження цих

- показників. В цих же групах обсяги інтерфолікулярного епітелію та стромального компоненту статистично значуще знижувалися в залежності від зростання гестаційного віку. Таким чином, при фолікулярно-колоїдному та змішаному типах зростання площі та діаметру фолікулів в період з 22 до 40 тижня гестації, вірогідніше за все, пов'язане з накопиченням колоїду, що вказує на екскреторну та гормонпродукуючу активність органу в цей період.
4. Морфометричні показники при десквамативному типі будови щитоподібної залози свідчать про активну «аварійну» перебудову органу, суть якої полягає у «намаганні» залози адаптуватися до впливу негативних умов розвитку плода.

ЛІТЕРАТУРА (REFERENCES)

1. Laron Z. *Pediatr Endocrinol Rev* 2003;2: 244-249.
2. Bierermann H, Ambegger P, Tarnow P, et al. *Eur J Endocrinol* 2005;153: 359-366.
3. *Endokrynna systema u ditej*, za red. JuM. Nechytajla, Chernivci, 2012: 124 p.
4. Gai'na NI, Procaк TV. *Anatomija endokrynnoi' systemy: navch. posib*, Chernivci, 2014: 106 p.
5. Solomina AS. *Vlijanie afobazola na geneticheskiju i reproduktivnuju toksichnost' tabachnogo dyma u kryс: dis. ... biol. nauk*, Moskva, 2011: 138 p.
6. Lizurchik LV, Shejda EV. *Vestnik OGU* 2014;6(167): 71-74.
7. Hmel'nickij OK. *Citologicheskaja i gistologicheskaja diagnostika zabolevanij shhitovidnoj zhelezy : rukovodstvo*, Sankt-Peterburg, 2002: 288 p.
8. Cotran RS, Kumar V, Robbins SL. *Pathologic basis of disease*, Philadelphia, 2005: 1165 p.
9. Barker DJ. *Ann Hum Biol* 2012;39(5): 335-341.
10. Gluhovec BI, Gluhovec NG. *Patologija posleda*, Sankt-Peterburg, 2002: 448 p.
11. Korevaar TI, Chaker L, Jaddoe VW, et al. *J Clin Endocrinol Metab* 2016;101(1): 206-213.
12. Gundobin NP. *Osobennosti detskogo vozrasta*, Sankt-Peterburg, 1906: 480 p.
13. Dement'eva GM, Korotkova EV. *Voprosy Ohrany Materinstva i Detstva* 1981;2: 60-66.
14. Mogilevkina IO. *Pernatologija ta Pediatrija* 2000;3: 20-23.
15. Znamens'ka TK, Koval'ova OM, Pohyl'ko VI, Zhdanovych OI. *Neonatalogija z pozycii' simejnogo likarja: navch.-metod. posibnyk*, Kyi'v, 2007: 17-21.

16. Nakaz № 584 vid 29.08.2006 MOZ Ukrai'ny, Kyi'v, 2006.
17. Aleshhenko IE, Milovanov AP, Vjal'ceva JuJu. Arh Patologii 2002;64(5): 31-35.
18. Hmel'nickij OK, Ivanova AJu. Arh Patologii 2001;63(5): 13-18.
19. Udochkina LA. Morfol Vedomosti 2005;3-4: 104-107.

ОРГАНОМЕТРИЧНІ ТА МОРФОМЕТРИЧНІ ПОКАЗНИКИ ЩИТОПОДІБНОЇ ЗАЛОЗИ ДІТЕЙ РІЗНОГО ГЕСТАЦІЙНОГО ВІКУ, НАРОДЖЕНИХ З МАЛОЮ ВАГОЮ

Соколова С. С.^{1,2}, Сергієнко Л. Ю.¹, Геворкян А. Р.¹, Гавриш Т. С.,¹ Лізогубова М. Г.¹

¹ ДУ «Інститут проблем ендокринної патології ім. В. Я. Данилевського
НАМН України», м. Харків, Україна;

² Національний фармацевтичний університет, м. Харків, Україна
iper_pathohistol@ukr.net

В роботі проведено порівняльний аналіз органометричних та морфометричних показників щитоподібної залози дітей, народжених з малою вагою на різних гестаційних етапах. В процесі дослідження було з'ясовано, що в групі дітей віку 28–36 тижнів гестації з фолікулярно-колоїдним та змішаним типом будови щитоподібної залози мають місце максимальні розміри діаметрів ядер та висоти тироцитів, хоча на 37–40 тижнях гестації при цих типах спостерігалось зниження вказаних показників. Обсяги інтерфолікулярного епітелію та стромального компоненту статистично значуще знижувалися в залежності від зростання гестаційного віку. Зростання площі та діаметру фолікулів в період з 22 до 40 тижня гестації пов'язано з накопиченням колоїду та вказує на гормонпродукуючу активність органу в цей період. При десквамативному типі будови щитоподібної залози спостерігається «аварійна» перебудова залози як адаптивний механізм до дії негативних чинників на матір та плід.

Динаміка зростання абсолютної маси щитоподібної залози корелює зі зростанням показників ваги тіла плода та його гестаційного віку, а зміни показників відносної маси органу пов'язані зі структурно-функціональним типом його будови (найменші показники на момент загибелі плода притаманні фолікулярно-колоїдному типу, а найвищі — десквамативному типу).

Ключові слова: органометричні показники, морфометрія, щитоподібна залоза, діти, народжені з малою вагою.

ОРГАНОМЕТРИЧЕСКИЕ И МОРФОМЕТРИЧЕСКИЕ ПОКАЗАТЕЛИ ЩИТОВИДНОЙ ЖЕЛЕЗЫ ДЕТЕЙ РАЗНОГО ГЕСТАЦИОННОГО ВОЗРАСТА, РОЖДЕННЫХ С МАЛОЙ МАССОЙ ТЕЛА

Соколова С. С.^{1,2}, Сергиенко Л. Ю.¹, Геворкян А. Р.¹, Гавриш Т. С.,¹ Лизогубова М. Г.¹

¹ ГУ «Институт проблем эндокринной патологии им. В. Я. Данилевского НАМН Украины», г. Харьков, Украина;

² Национальный фармацевтический университет, г. Харьков, Украина
iper_pathohistol@ukr.net

В работе проведен сравнительный анализ органометрических и морфометрических показателей щитовидных желез детей, рожденных с малым весом на разных этапах гестации. В процессе исследования было выяснено, что в группе детей 28-36 недель гестации с фолликулярно-коллоидным и смешанным типом строения щитовидной железы имеют место максимальные размеры диаметров ядер и высоты тироцитов, хотя на 37–40 неделях гестации при этих типах наблюдалось снижение указанных показателей. Объемы интерфолликулярного эпителия и стромального компонента статистически значимо снижались в зависимости от увеличения гестационного возраста. Рост площади и диаметра фолликулов в период с 22 до 40 недель гестации связаны с накоплением коллоида и указывают на гормонпродуцирующую активность органа в этот период. При десквамативном типе строения щитовидной железы наблюдается «аварийная» перестройка железы, как адаптивный механизм в ответ на воздействие негативных факторов на мать и плод.

Динамика роста абсолютной массы щитовидной железы коррелирует с ростом показателей массы тела плода и его гестационного возраста, а изменения показателей относительной массы органа связано со структурно-функциональным типом строения органа: наименьшие показатели на момент гибели плода характерны для фолликулярно-коллоидного типа, а самые высокие для десквамативного типа).

Ключевые слова: органометрические показатели, морфометрия, щитовидная железа, дети, родившиеся с малой массой тела.

ORGANOMETRIC AND MORPHOMETRIC INDICATORS OF THE THYROID GLAND OF CHILDREN, WHICH WERE BORN AT DIFFERENT GESTATIONAL AGE, WITH A SMALL BODY WEIGHT

S. S. Sokolova ^{1,2}, L. Yu. Sergiyenko¹, A. R. Gevorkyan¹, T. S. Gavrish ¹, M. G. Lyzogubova ¹

¹ *SI «V. Danilevsky Institute for Endocrine Pathology Problems of the NAMS of Ukraine», Kharkiv, Ukraine;*

² *National university of pharmacy, Kharkiv, Ukraine*

ipep_pathohistol@ukr.net

The comparative analysis of the organometric and morphometric parameters of the thyroid glands of children born with low weight at different stages of gestation was carried out. During the study, it was found that in the group of children 28–36 weeks of gestation with a follicular-colloidal and mixed type of thyroid structure, the maximum diameter of the nuclei and height of the thyrocytes take place, although 37–40 weeks of gestation with these types of observed a decline in these indicators. The volumes of interfollicular epithelium and stromal component were statistically significantly decreased, depending on the growth of gestational age. The growth of the area and diameter of the follicles in the period from 22 to 40 weeks of gestation are connected with the accumulation of a colloid and indicates the hormone-producing activity of the organ during this period. With the desquamative type of the thyroid gland structure, an «emergency» reconstruction of the gland is observed as an adaptive mechanism for the action of negative factors on the mother and fetus.

Dynamics of growth of the absolute mass of the thyroid gland correlates with an increase in the body weight and its gestational age, but changes in the relative body mass index are related to the structural and functional type of organ structure (the smallest at the time of fetal death — specific for follicular-colloidal type, and the highest — for desquamative type).

Key words: organometric parameters, morphometry, thyroid gland, children born with a small body weight.