

ВИЗНАЧЕННЯ ЕКСПРЕСІЇ НАТРІЙ-ЙОД СИМПОРТЕРА В ВИСОКОДИФЕРЕНЦІЙОВАНИХ ПАПІЛЯРНИХ КАРЦИНОМАХ І ФОЛІКУЛЯРНИХ НЕОПЛАЗІЯХ ЩИТОПОДІБНОЇ ЗАЛОЗИ*

Сазонов М. Є.

*ДУ «Інститут проблем ендокринної патології ім. В. Я. Данилевського НАМН України»,
м. Харків, Україна
doktor_sazonov@ukr.net*

Однією з найактуальніших проблем сучасної ендокринології є невпинне зростання числа захворювань щитоподібної залози (ЩЗ), яке значною мірою відбувається за рахунок вузлових форм зобу та раку щитоподібної залози (РЩЗ) [1–5]. Темпи росту РЩЗ за останнє десятиріччя значно перебільшують показники інших онкологічних захворювань. В Україні у 2014-му році захворюваність на РЩЗ становила в середньому 7,4 на 100 тис. населення, а в структурі всієї онкологічної патології — від 0,5 до 3 %. В Україні щорічно проводиться близько 3000 операцій з приводу РЩЗ [6].

До 90 % усіх випадків РЩЗ складають високодиференційовані папілярні й фолікулярні карциноми (від 70 до 75 % та 20–25 % відповідно) [7–8].

Крім фолікулярного раку (ФРЩЖ) таку саму будову, з переважанням фолікулярних клітин мають і фолікулярні аденоми (ФА), що унеможлиблює диференційну діагностику між ними на доопераційному етапі, а також іноді викликає труднощі і при остаточному гістологічному дослідженні [9, 10]. В останньому випадку мова йде про так звані групи ПНПЗ (пухлини неуточненого потенціалу злоякісності), які займають проміжне місце між ФА і високодиференційованим папілярним та фолікулярним РЩЗ.

Основним методом лікування злоякісних пухлин ЩЗ залишається вчасно виконане хірургічне втручання [8, 11]. Виконання тиреоїдектомії дозволяє в подальшому проводити терапію радіоактивним йодом, яку застосовують з метою лік-

* Роботу виконано в межах планової наукової тематики ДУ «Інститут проблем ендокринної патології ім. В. Я. Данилевського НАМН України» «Розробка нових підходів до диференційної діагностики та комплексного лікування хворих на фолікулярні неоплазії щитоподібної залози» (державний реєстраційний № 0115U001036).

Установою, що фінансує дослідження, є НАМН України.

Автор гарантує повну відповідальність за все, що опубліковано в статті.

Автор гарантує відсутність конфлікту інтересів і власної фінансової зацікавленості при виконанні роботи та написанні статті.

Рукопис надійшов до редакції 21.09.2017.

відації залишкової тиреоїдної тканини, як радикальне або паліативне лікування регіонарних або віддалених йодопозитивних метастазів [8, 11, 12].

Ефективність радіоїодтерапії (РІТ) залежить від можливості пухлини акумулювати всередині клітини радіофармпрепарат (РФП). Однак слід зазначити, що при розвитку пухлинного процесу та дедиференціювання пухлинної тканини більшість біохімічних характеристик нормальної фолікулярної клітини втрачаються [13–15].

NIS — це інтегральний трансмембранний глікопротеїн, який обумовлює процеси надходження йоду до тиреоїдних клітин [16]. Здатність тиреоцитів накопичувати йод є основою для виконання як діагностичних маніпуляцій, так і терапевтичних процедур — абляції за допомогою ^{131}I .

МАТЕРІАЛИ ТА МЕТОДИ

Досліджено операційний матеріал (віддалену тиреоїдну тканину) 94 хворих, що були оперовані в клініці ДУ «ПЕП НАМН» протягом 2013–2016 рр. З них 44 хворих — ПРЩЗ, 25 — ФРЩЖ, 25 — ФА (5 — нормофолікулярні, 10 — аденоми солідної будови, 10 — аденоми фетально-ембріональної будови). Імуногістохімічним методом в епітеліальних клітинах пухлин виявляли експресію NIS (Anti-Sodium Iodide symporter (SPM186) із використанням первинних моноклональних антитіл (МКАТ) фірми DAKO (Данія). Демаскуюча термічна обробка була виконана методом кип'ятіння зрізів у цитратному буфері (рН 6,0). Для візуалізації первинних антитіл застосовувалась система детекції LSAB-2 System, HRP (стрептавидин-біотин-пероксидазний комплекс), фірма DAKO (Данія). У якості

Вплив на синтез і розподіл (NIS) здійснює тиреотропний гормон (ТТГ). Останній впливає на симпортера через активацію аденілатциклази, що веде до збільшення транскрипції і синтезу NIS [17, 18].

На сьогодні значною проблемою залишається лікування йоднегативного РЩЗ та можливість дедиференціювання пухлин на фоні застосування радіоактивного йоду. Враховуючи це, цілком зрозумілим є інтерес вчених до вивчення експресії NIS у високодиференційованому РЩЗ та доброякісних пухлинах з високим ризиком малигнізації.

Метою дослідження було проведення визначення мембранної експресії імуногістохімічного маркера NIS у папілярному раку щитоподібної залози (ПРЩЗ) та фолікулярних неоплазіях (ФН) ЩЗ.

хромогену було використано DAB (діамінобензидин). Для вищезазначених маркерів у 10 полях зору підраховувалась кількість епітеліальних клітин, що демонструють інтенсивне зв'язування пероксидази.

Підрахунок результатів здійснювали за допомогою окулярної сітки Автанділова в 10 довільно вибраних полях зору при збільшенні 400. Оцінку імуногістохімічної мітки проводили за ступенем розповсюдження забарвлення, яку визначали шляхом підрахунку кількості забарвлених клітин (ядер або цитоплазми) відносно до загального числа клітин (у %). Комплекс морфологічних досліджень проводився на мікроскопі Primo Star (Carl Zeiss) із використанням програм AxioCam (ERc 5s) і Microsoft Excel.

РЕЗУЛЬТАТИ ТА ЇХ ОБГОВОРЕННЯ

Останнім часом при вивченні рівня експресії NIS у високодиференційованих РЩЗ деякі автори відзначали наступну тенденцію: рівень експресії NIS часто залишається незмінним, але не відбувається його вбудовування в мембрану клітини, що у свою чергу відображає наявність посттрансляційних відхилень. Однією з причин порушення вбудованості NIS у клітин-

ну мембрану називають активацію каскаду РІЗК-АКТ, який, як відомо, веде до дедиференціювання високодиференційованих форм РЩЗ [13–15].

Для визначення цінності імуногістохімічних маркерів, а також з метою створення алгоритму післяопераційного лікування високодиференційованого РЩЗ проведено порівняльне визначення NIS

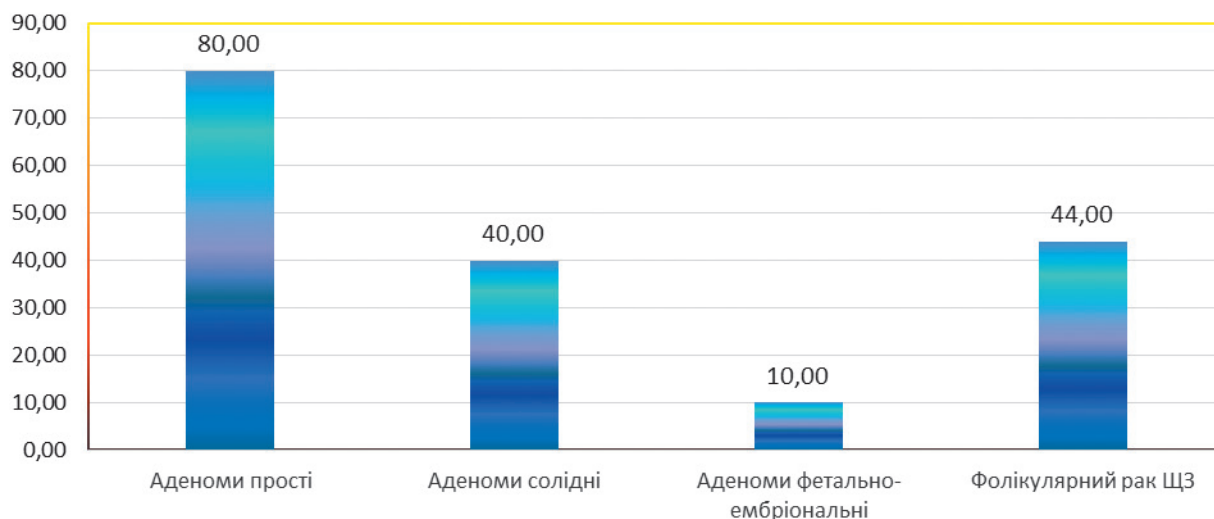


Рис. 1. Частота експресії NIS у тканинах фолікулярних пухлин ЩЗ, %

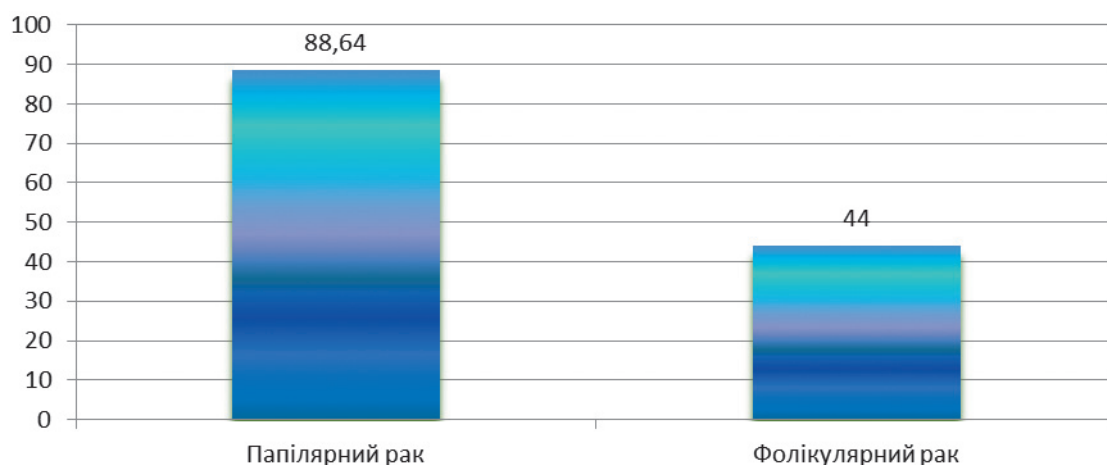


Рис. 2. Частота експресії NIS у високодиференційованих карциномах ЩЗ, %

у ПРЩЗ та ФРЩЗ, а також у доброякісних або умовно доброякісних фолікулярних новоутвореннях. Отримані дані представлено у рисунках 1, 2.

При визначенні особливостей поширення NIS у пухлинних тканинах фолікулярних новоутворень ЩЗ встановлено, що прості ФА (нормофолікулярні) у 80 % випадків експресували даний маркер (див. рис. 1).

Солідні ФА та ФРЩЗ мали подібні характеристики щодо експресування NIS (40 та 44 % відповідно), а фетально-ембріональні пухлини ЩЗ — найменшу частоту виявлення (10 %).

Порівняльне дослідження в зразках папілярного та фолікулярного РЩЗ виявило відсутність експресії NIS у 11,36 % папілярних карцином та в більшості зразків ФРЩЗ (56 %) (див. рис. 2).

Існуючі дані щодо експресії білка NIS є суперечливими. ІГХ-аналіз 72 ПК виявив позитивну реакцію з антитілами до NIS у 68 % випадків [19]. Інші автори виявляли експресію зазначеного білка майже в 90 % ПРЩЗ [20]. Проте є повідомлення про позитивну ІГХ-реакцію з антитілами до NIS лише в невеликому відсотку карцином — 15–25 % випадків [21]. Деякі автори вказують і на відсутність експресії NIS-білка в злоякісних тиреоїдних пухлинах [22, 23]. Варто зазначити, що в тиреоцитах нормальної ЩЗ NIS-білок інтегрований до клітинної мембрани, проте в диференційованих карциномах ЩЗ він виявлявся переважно у цитоплазмі клітин [19]. Таким чином, дані літератури щодо експресії NIS (як мРНК, так і білка) в злоякісних диференційованих тиреоїдних

пухлинах мають суперечливий характер — від вираженої його надекспресії до майже повної відсутності такої експресії [24–28]. Причини зазначеної різниці на сьогодні не з'ясовані. Можливо, розбіжність результатів пов'язана з віком хворих та різними біологічними особливостями злоякісних новоутворень, зокрема їхніми інвазійними властивостями, гістологічною будовою, наявністю генетичних змін.

Отримані нами дані вказують на різний характер експресії NIS в залежності від морфологічної структури фолікулярних неоплазій. Високий рівень експресії

NIS (80 %) в тканинах простих ФА свідчить про їх близькість до характеристик нормально-функціонуючої тканини ЩЗ, тоді як ФРЩЗ та інші типи ФА в значній мірі втратили такі властивості. Крім того, отримані дані вказують на можливий незадовільний ефект РЙТ метастазів при поширених формах ФРЩЗ та ПРЩЗ у зв'язку із відсутністю системи транспортування ізотопів до цитоплазми пухлинних клітин. Визначення зниження рівня експресії NIS може бути використано в якості прогностичного маркера рецидиву після лікування радіоактивним йодом.

ВИСНОВКИ

1. Імуногістохімічне дослідження фолікулярних неоплазій виявило високий рівень спорідненості доброякісних аденом ЩЗ і ФРЩЗ за показниками функціонування NIS. Солідні та фетально-ембріональні фолікулярні аденоми ЩЗ мали властивості, на відміну до простих (нормофолікулярних) аденом, більш характерні для злоякісного процесу. Вірогідно, що саме ці типи фолікулярних неоплазій мають найвищий потенціал до малігнізації і подальшого метастазування.
2. Дослідження показало, що певна частина високодиференційованих злоякісних пухлин ЩЗ може бути несприйнятлива до проведення радіойодтерапії, що суттєво погіршує прогноз захворювання. Визначення зниження рівня експресії NIS може бути використано в якості прогностичного маркера рецидиву після проведення радіойодтерапії.

ЛІТЕРАТУРА (REFERENCES)

1. Gostimskij AV, Romanchishen AF, Kuznecova JuV. *Vestnik Hirurgii im. I. I. Grekova* 2014;6: 85-89.
2. Pan'kiv VI. *Mizhnar Endokrynol Zhurn* 2012;8(48): 83-89.
3. Rybakov SJ, Shydlovs'kyj VO, Komisarenko IV, Pavlovs'kyj MP. *Tyreoidna Hirurgija, Ternopil'*, 2008: 424 p.
4. Balabolkin MI. *Problemy Jendokrinologii* 2005;51(4): 31-37.
5. Bershtejn LM. *Onkojendokrinologija: tradicii, sovremennost' i perspektivy, Sankt-Peterburg*, 2004: 343 p.
6. Larin OS, Cheren'ko SM. *Hirurgija Ukrainy* 2008;1: 26-31.
7. Balenko NV, Gul'chij MV. *Gigijena Naselenyh Misc'* 2013;61: 163-169.
8. Rybakov SI. *Rak shhitovidnoj zhelezy: klinicheskie lekci, Poltava*, 2012: 572 p.
9. Ali SZ, Cibas ES. *The Bethesda system for reporting thyroid cytopathology, New York*, 2010: 37-87.
10. Goldstein RE, Netterville JL, Burkey B, Johnson JE. *Ann Surg* 2002;235(5): 656-664.
11. Rumjancev PO, Il'in AA, Rumjanceva UV, Saenko VA. *Rak shhitovidnoj zhelezy: Sovremennye podhody k diagnostike i lecheniju, Moskva*, 2009: 448 p.
12. Reiners Ch. *Best Pract Res* 2008;22(6): 989-1007.
13. Karachencev JuI, Dubovyk VM, Gojdenko NI, et al. *Harkivs'ka Hirurgichna Shkola* 2014;2: 144-149.
14. Kuz'mich AI. *Med Akad Zhurn* 2012;12(3): 74-75.
15. Bizhanova A, Kopp P. *Endocrinology* 2009;150(3): 1084-1890.
16. Kazanceva IA, Fedosenko AK, Gurevich JIE. *Arhiv Patologii* 2001;63(4): 18-21.
17. Castro MR, Bergert ER, Goellner JR, et al. *J Clin Endocrinol Metab* 2001;86(11): 5627-5632.
18. Semenov DJu, Boriskova ME, Farafonova UV, et al. *Klinicheskaja i Jeksperimental'naja Tireoidologija* 2015; 11(1): 50-58.
19. Wapnir IL, van de Rijn M, Nowels K, et al. *J Clin Endocrinol Metab* 2003;88: 1880-1888.
20. Ringel MD, Anderson J, Souza SL, et al. *Modern Pathol* 2001;14: 289-296.

21. Lee SJ, Choi KC, Han JP, et al. *J Endocrinol Invest* 2007;14(5): 28-34.
22. Fozzatti L, Caillou B, Lacroix L, et al. *Thyroid* 2007; 17(3): 203-211.
23. Peyrottes I, Navarro V, Ondo-Mendez A, et al. *Eur J Endocrinol* 2009;160(2): 215-225.
24. Mechanick JI. Diagnosis and Management of Thyroid Nodules. In book: *Endocrine surgery*, ed. AE. Schwartz, D. Pertsemlidis, M. Gagner, *New York*, 2004: 374 p.
25. Hamburger JI. *J. Clin Endocrinol Metabol* 1994;79: 335-339.
26. Hmel'nickij OK. Citologicheskaja i gistologicheskaja diagnostika zabojevanij shhitovidnoj zhelezy: puko-vodstvo, *Sankt-Peterburg*, 2002.
27. Sviridova TE, Kogan EA, Pal'cev MA, Seredin VP. *Arhiv Patologii* 2002;64(6) : 19-23.
28. Kurihara T, Ikeda S, Ishizaki Y, et al. *Thyroid* 2004; 14(12) :1020-1029.

ОПРЕДЕЛЕНИЕ ЭКСПРЕССИИ НАТРИЙ-ЙОД СИМПОРТЕРА В ВЫСОКОДИФФЕРЕНЦИРОВАННЫХ ПАПИЛЛЯРНЫХ КАРЦИНОМАХ И Фолликулярных неоплазиях щитовидной железы

Сазонов М. Е.

*ГУ «Институт проблем эндокринной патологии им. В. Я. Данилевского НАМН Украины»,
г. Харьков, Украина
doktor_sazonov@ukr.net*

Основным методом лечения высокодифференцированного рака щитовидной железы (РЩЖ) является радикальное хирургическое лечение, с последующим проведением радиойодтерапии (РЙТ), эффективность которой зависит от возможности клетки накапливать радиофармпрепарат. Возможность захвата йода определяется наличием на мембране клетки белка натрий-йод симпортера (НИС), которая в процессе канцерогенеза может быть утрачена. Исследован уровень экспрессии НИС в высокодифференцированном папиллярном РЩЖ и фолликулярных неоплазиях, включающих в себя как доброкачественные, так и злокачественные опухоли. До 12 % всех папиллярных и 56 % фолликулярных карцином демонстрируют отсутствие экспрессии НИС, что говорит о возможной нечувствительности к РЙТ и повышенном риске рецидива заболевания.

Ключевые слова: рак щитовидной железы, натрий-йод симпортер, радиойодтерапия.

ВИЗНАЧЕННЯ ЕКСПРЕСІЇ НАТРИЙ-ЙОД СИМПОРТЕРА В ВИСОКОДИФЕРЕНЦІЙОВАНИХ ПАПІЛЯРНИХ КАРЦИНОМАХ І Фолікулярних неоплазіях щитоподібної залози

Сазонов М. Є.

*ДУ «Інститут проблем ендокринної патології ім В. Я. Данилевського НАМН України»,
м. Харків, Україна
doktor_sazonov@ukr.net*

Основним методом лікування високодиференційованого раку щитоподібної залози (РЩЗ) є радикальне хірургічне лікування з подальшим проведенням радіойодтерапії (РЙТ), ефективність якої залежить від можливості клітини накопичувати радиофармпрепарат. Можливість захоплення йоду визначається наявністю на мембрані клітини білка натрій-йод симпортера (NIS), яка в процесі канцерогенезу може бути втрачена. Досліджено рівень експресії NIS у високодиференційованому папілярному РЩЗ і фолікулярних неоплазіях, що включають в себе як доброякісні, так і злоякісні пухлини. До 12 % усіх папілярних і 56 % фолікулярних карцином демонструють відсутність експресії НИС, що говорить про можливу нечутливість до РЙТ і підвищений ризик рецидиву захворювання.

Ключові слова: рак щитовидної залози, натрій-йод симпортер, радіойодтерапія.

**DETERMINATION OF SODIUM-IODIDE SYMPORTER EXPRESSION
IN WELL-DIFFERENTIATED PAPILLARY CARCINOMAS
AND FOLLICULAR NEOPLASMS OF THE THYROID GLAND**

M. Ye. Sazonov

*SI «V. Danilevskiy Institute for Endocrine Pathology Problems of NAMS of Ukraine»,
Kharkiv, Ukraine
doktor_sazonov@ukr.net*

The main method for treating well-differentiated thyroid cancer (TC) is radical surgical treatment followed by radioiodine therapy (RIT), which efficacy depends on the ability of the cell to accumulate the radiopharmaceutical agent. Ability to trap iodine is determined by presence of the sodium-iodide symporter protein (NIS) on the cell membrane, which may be lost during carcinogenesis. The level of NIS expression in well-differentiated papillary TC and follicular neoplasms, including both benign and malignant tumors, was studied. Up to 12 % of all papillary carcinomas and 56 % of follicular carcinomas demonstrate absence of NIS expression, which suggests possible insensitivity to RIT and increased risk of disease relapse.

Key words: thyroid gland cancer, sodium-iodide symporter, radioiodine therapy.